ANATOMISCHER ATLAS DES GESAMMTEN MENSCHLICHEN KÖRPERS MIT...

Gustav Broesike

Google

Cornell University Library

BOUGHT WITH THE INCOME
FROM THE
SAGE ENDOWMENT FUND
THE GIFT OF
Henry W. Sage
1891

A240378 5/10

The date shows when this volume was taken.
To renew this book copy the call no. and give to the librarian.

HOME USE RULES.

NOV - 4 2002

All Books subject to Recall.

Books not used for instruction or research are returnable within 4 weeks.

Volumes of periodicals and of pamphlets are held in the library as much as possible. For special uses they are given out for a limited time.

Borrowers should not use their library privileges for the benefit of other persons.

Books not needed during recess periods should be returned to the library or arrangements made for their return during borrower's absence, if wanted.

Books needed by more than one person are held on the reserve list.

Books of special value and gift books when the giver wishes it, are not allowed to circulate.

Readers are asked to report all cases of books marked or mutilated.

Do not deface books by marks and writing.

QM
25
B86+
v. 3
pts 1-2

24
by 75

Anatomischer Atlas

gesammter [illegible]en Körpers

BERLIN
VERLAG DER MEDICINISCHEN BUCHHANDLUNG H. KORN

Anatomischer Atlas.

Anatomischer Atlas

des

gesammten menschlichen Körpers

mit

besonderer Berücksichtigung der Topographie

für

Studierende und Aerzte bearbeitet

von

Dr. Gustav Broesike

Professor am Königl. Anatomischen Institut zu Berlin

Band III.

Die Eingeweidelehre Nerven und Sinnesorgane

(Topographisch für [illegible])

BERLIN W 35

FISCHER'S MEDICINISCHE BUCHHANDLUNG H. KORNFELD

Herzogl. Bayer. Hof- und Erzherzogl. Kaiserl. Buchhändler

1898

Anatomischer Atlas

des

gesammten menschlichen Körpers

mit

besonderer Berücksichtigung der Topographie

für

Studierende und Aerzte bearbeitet

von

Dr. Gustav Broesike

Prosektor am Königl. Anatomischen Institut zu Berlin

Band III. Abth. I.

Die Eingeweidelehre

(Topographisch für den Präparirsaal bearbeitet)

Fig. 452 bis 715.

BERLIN W 35.

FISCHER'S MEDICINISCHE BUCHHANDLUNG H. KORNFELD

Herzogl. Bayer. Hof- und Erzherzogl. Kammer-Buchhändler

1908

H

Alle Rechte vorbehalten

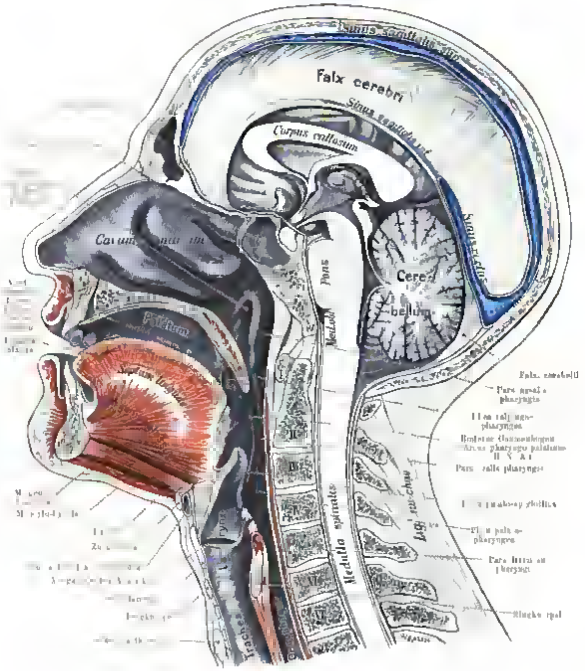

Fig. 452

Medianschnitt des Kopfes und Halses.

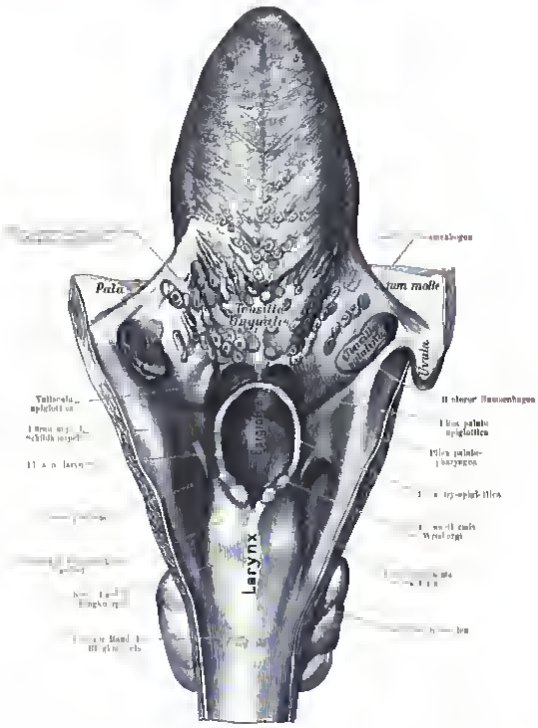

Fig. 453.

Der Kehlkopf nebst der Zunge (Ansicht von hinten).

Der Pharynx und Oesophagus sowie der weiche Gaumen sind nach der Herausnahme median durchschnitten und auseinandergelegt (vergl. auch weiter hinten beim Pharynx). Die Plica n. laryng. ist hier auffallig stark entwickelt.

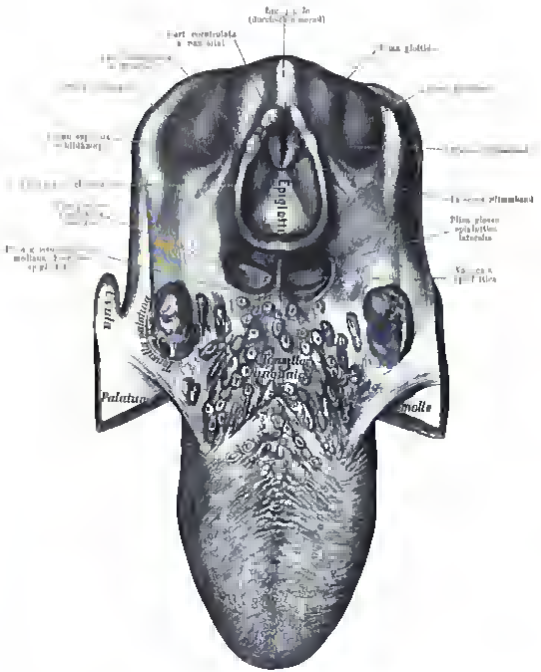

Fig. 151

Der Kehlkopf nebst der Zunge (Ansicht von oben).

Dasselbe Präparat wie in voriger Figur. Kehlkopf horizontal gelagert, während die Zunge nach abwärts hängt. Das Bild soll einen Einblick in das Innere des Kehlkopfes bei völlig schlaffer Muskulatur darstellen.

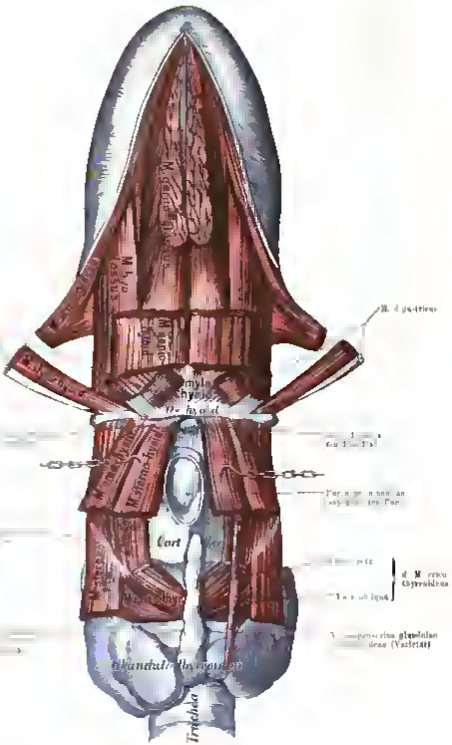

Fig. 455.

Die Muskeln an der ventralen Seite des Kehlkopfes und der Zunge.

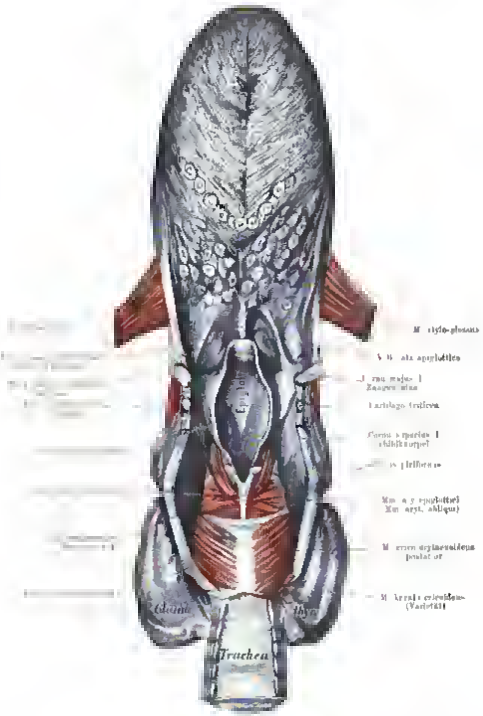

Fig. 456

Die Muskeln an der Dorsalseite des Kehlkopfes nach Entfernung der Pharynxschleimhaut (vgl Fig 453)

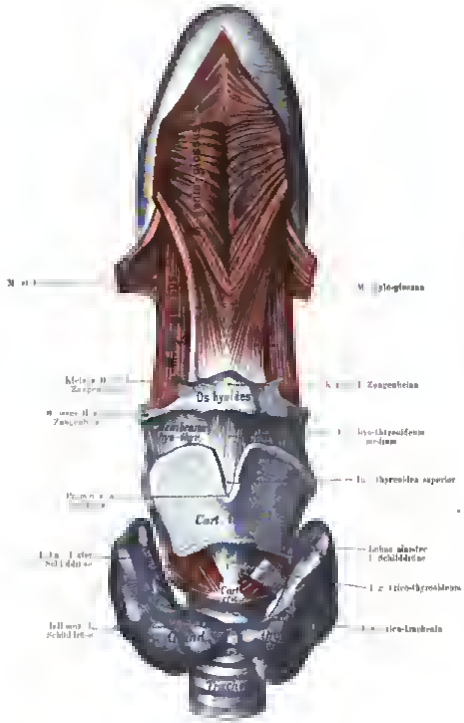

Fig 457

Die Zunge, das Zungenbein und der Kehlkopf (ventrale Ansicht).

Diese Abbildung soll ausser dem Knorpel- und Bändergerüst des Kehlkopfes hauptsächlich den *M crico-thyreoideus* darstellen

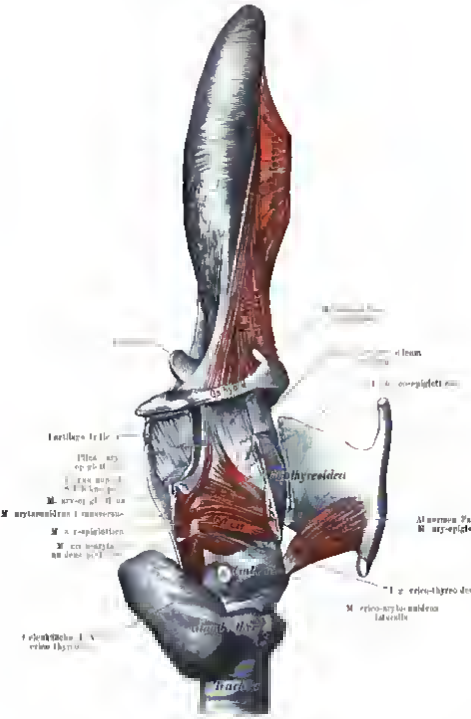

Fig 468

Die Zunge, das Zungenbein und der Kehlkopf (laterale Ansicht).

Dasselbe Präparat wie Fig 467. Der Schildknorpel ist hier durchschnitten und nach vorn gelegt, um die seitlichen Kehlkopfmuskeln zu zeigen.

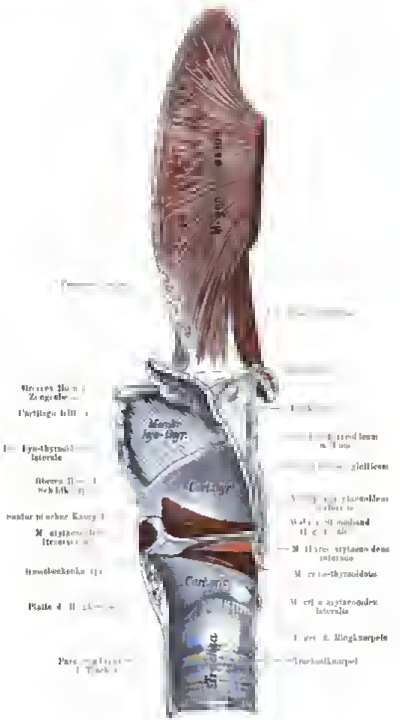

Fig. 409

Die Zunge, das Zungenbein und der Kehlkopf (Medianschnitt)

Diese Abbildung soll hauptsächlich das Verhältnis des *M. thyreo-arytaenoideus internus* zum wahren Stimmband veranschaulichen.

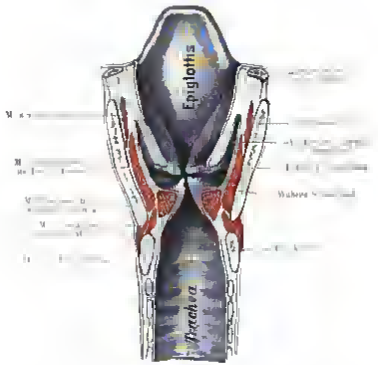

Fig. 460.

Frontalschnitt des Kehlkopfes und der Luftröhre (vordere Hälfte)

Auch hier ist ausser den Stimmbändern und der Morgagni'schen Tasche besonders der *M. thyreo arytaenoideus int.* zu beachten.

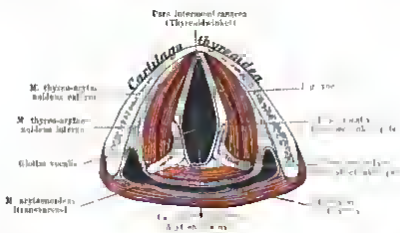

Fig. 461.

Horizontalschnitt des Kehlkopfes in Höhe der wahren Stimmbänder

Ausser dem Lagerverhältnis der *Mm. thyreo-arytaenoidei ext.* und *int.* ist hier die Configuration der Stimmritze besonders deutlich zu übersehen.

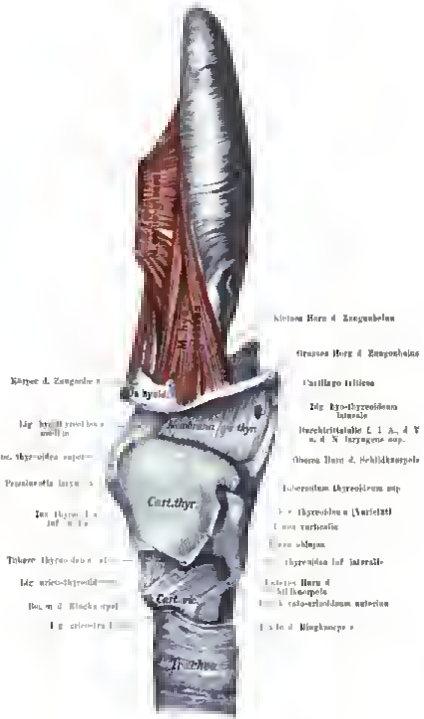

Fig. 462.

Die Zunge, das Zungenbein und der Kehlkopf (laterale Ansicht)

Diese Abbildung soll hauptsächlich die Knorpel und Bänder des Kehlkopfes in der Ansicht von aussen veranschaulichen.

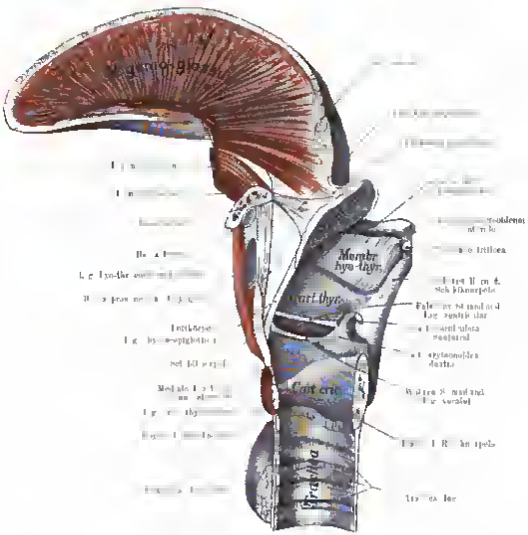

Fig 463

Die Zunge, das Zungenbein und der Kehlkopf (mediale Ansicht).

Hier sind die Knorpel und Bänder des Kehlkopfes auf einem Medianschnitt in der Ansicht von innen dargestellt.

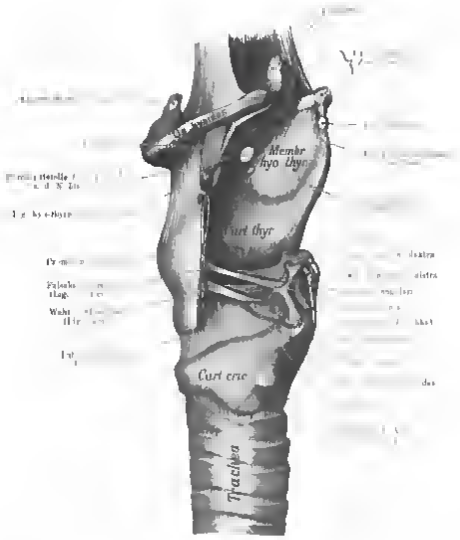

Fig. 464

Die Knorpel und Bänder des Kehlkopfes nach Wegnahme der linken Schildknorpelplatte.

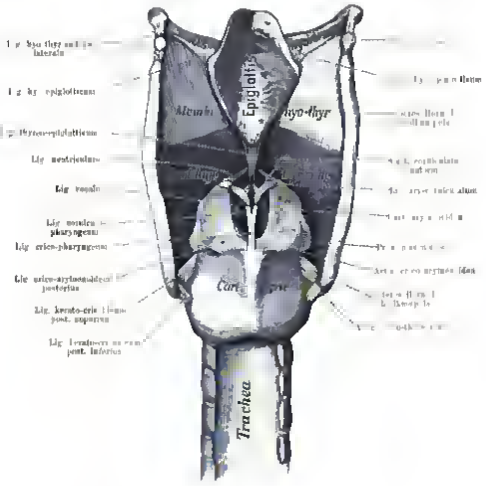

Fig. 466.

Die Knorpel und Bänder des Kehlkopfes von hinten gesehen.

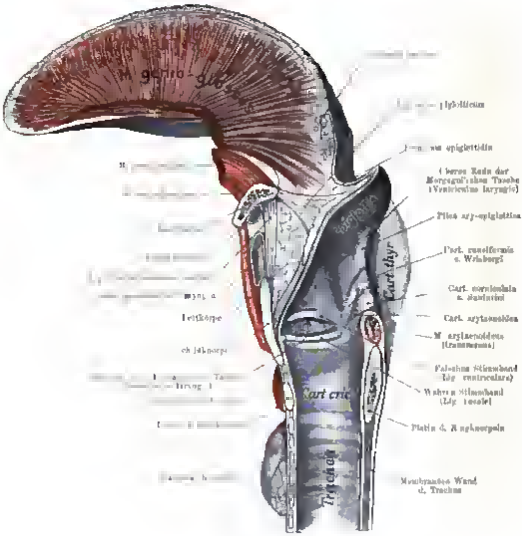

Fig. 406.

Medianschnitt der Zunge und des Kehlkopfes (rechte Hälfte)

Dieso Abbildung soll das Ausschen der Kehlkopfschleimhaut an der Innenfläche veranschaulichen. Vergl Fig 401, an welcher die Schleimhaut nebst den Muskeln entfernt ist.

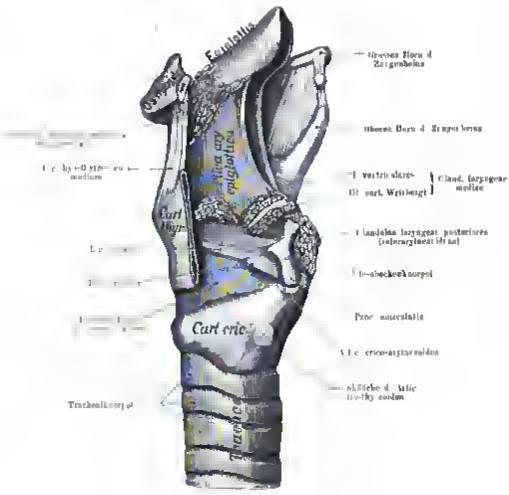

Fig. 467

Die Drüsen des Kehlkopfes (laterale Ansicht).

Das linke grosse Horn des Zungenbeines und die linke Schildknorpelplatte nebst dem zwischen denselben gelegenen Bandapparat (vergl. Fig. 462) sind weggenommen.

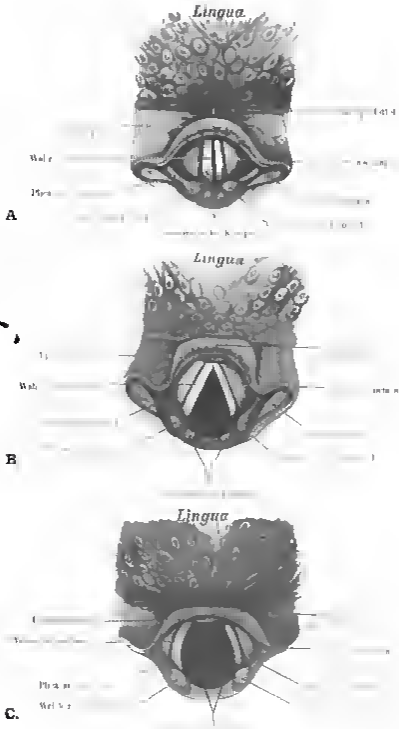

Fig. 165.

Das laryngoskopische Bild des Kehlkopfes beim Lebenden nach E. Burow. A. während der Phonation, B. bei massiger Inspiration, C. bei tiefster Inspiration.

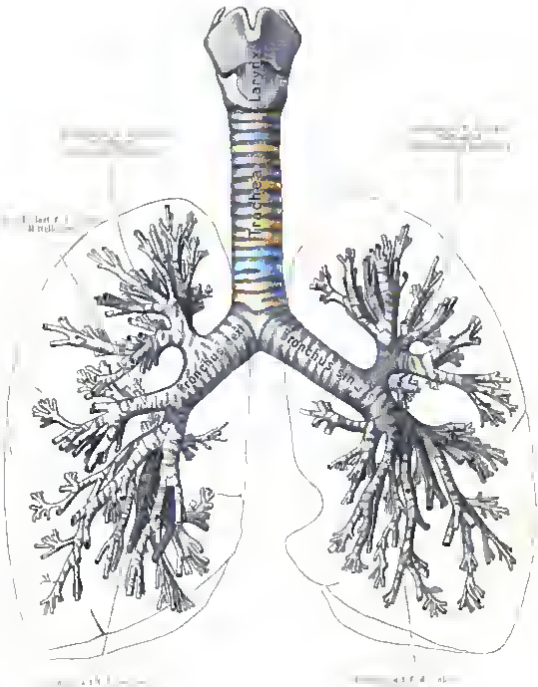

Fig. 463

Larynx, Trachea und Bronchi nebst deren Verzweigungen.

Nach einem Injectionspräparat

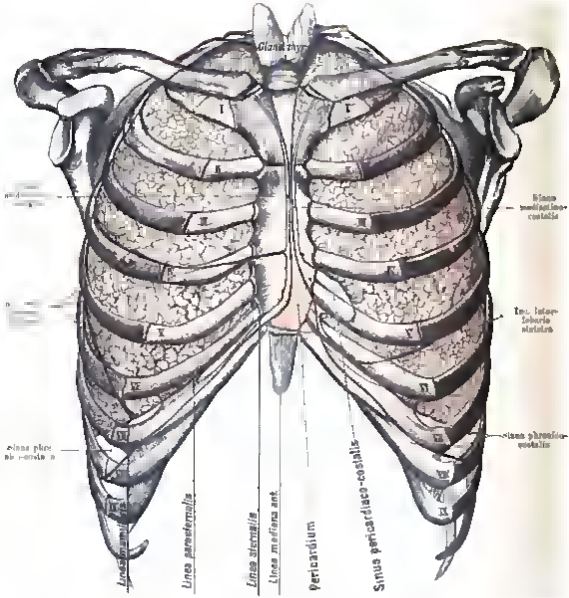

Fig. 170

Die Lage der Lungen und der Pleura im Knochengerüst des Brustkorbes (Ansicht von vorn).

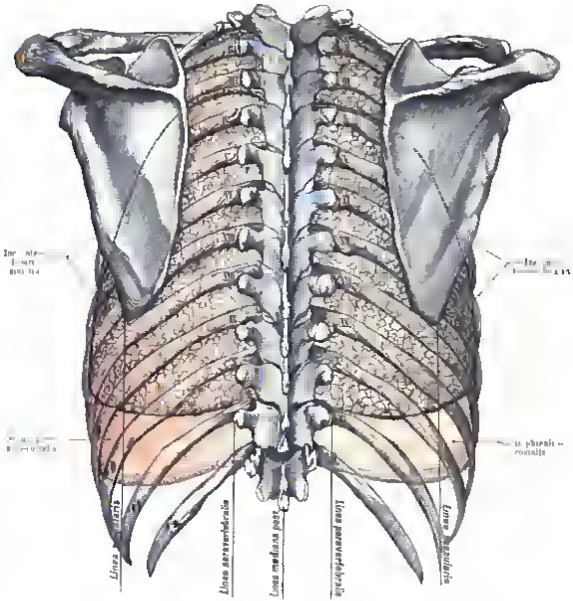

Fig. 471

Die Lage der Lungen und der Pleura im Knochengerüst des Brustkorbes (Ansicht von hinten)

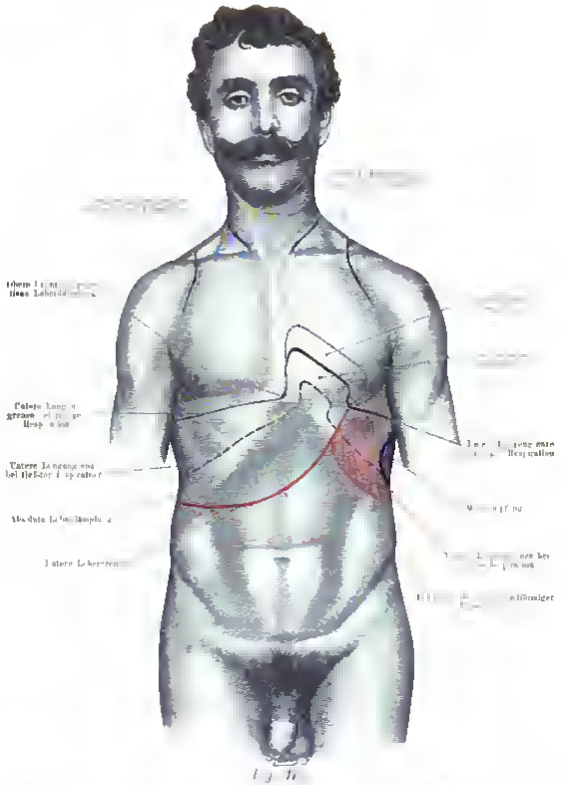

Die Lage der Lungen und ihrer Nachbarorgane beim Lebenden (Ansicht von vorn).

Nach den Resultaten der Percussion von Prof. G. Krönig.

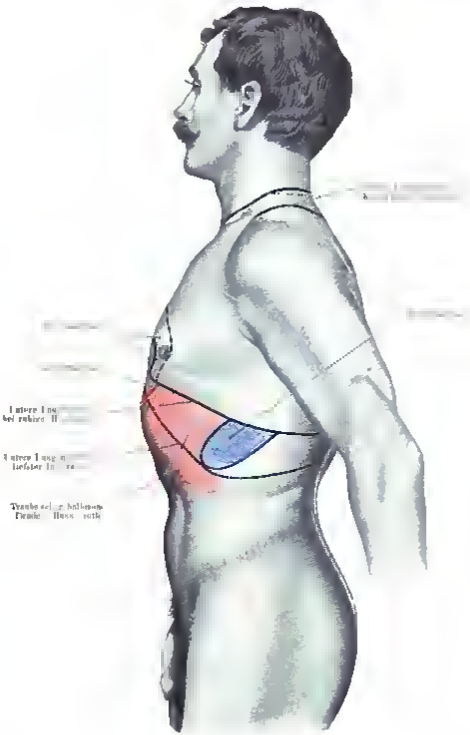

Fig. 473.

Die Lage der Lungen und ihrer Nachbarorgane beim Lebenden (laterale Ansicht).

Nach den Resultaten der Percussion von Prof. O. Krönig

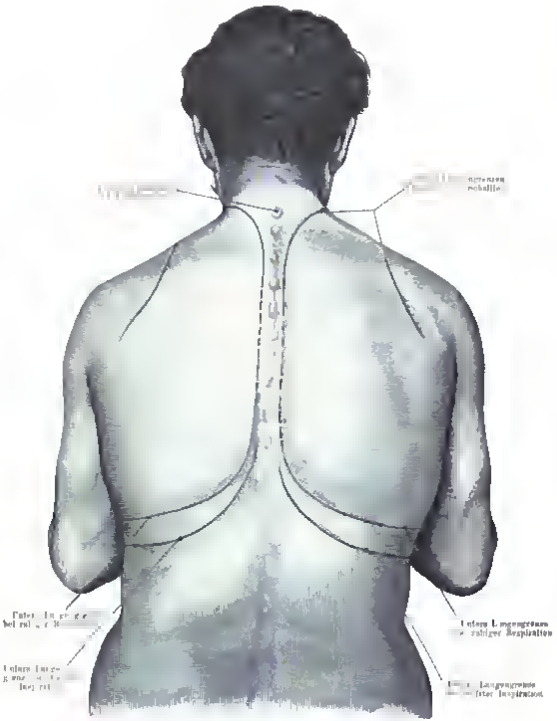

Fig 474

Die Lage der Lungen beim Lebenden (dorsale Ansicht).

Nach den Resultaten der Percussion von Prof G Krönig

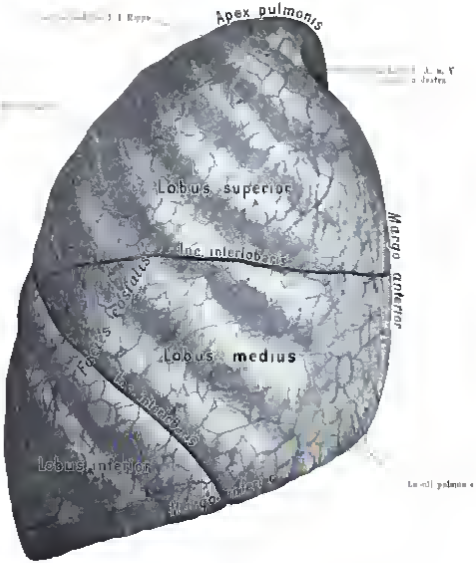

Fig 475

Die rechte Lunge eines 16jährigen Knaben (laterale Ansicht).

Natürliche Form in der Leiche. Nach einem Modell von W. His

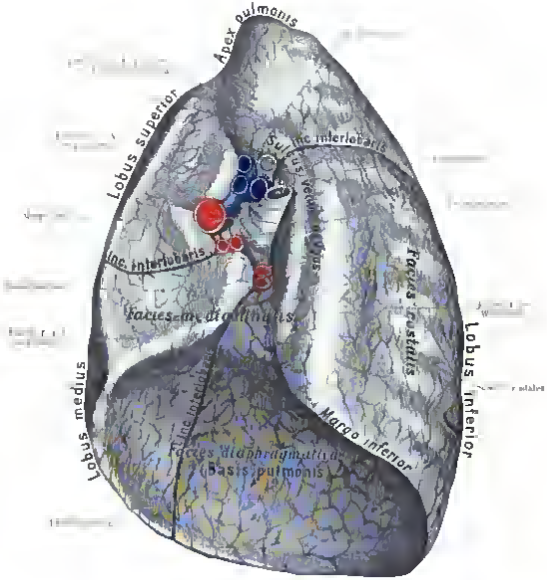

Fig 476.

Die rechte Lunge eines 16jährigen Knaben (mediale Ansicht)

Natürliche Form in der Leiche. Nach einem Modell von W. His.

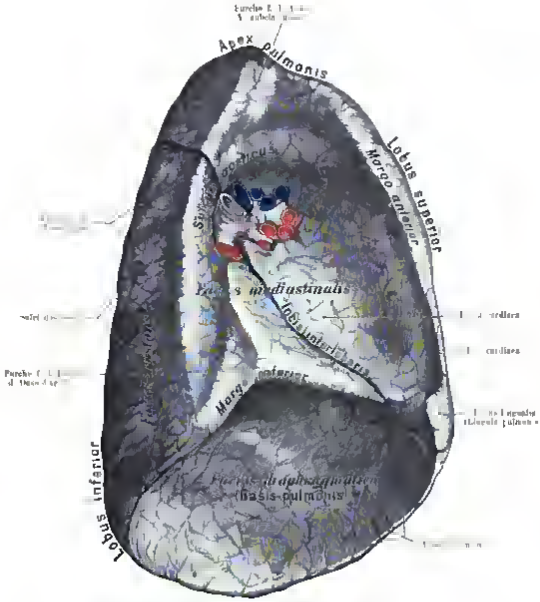

Fig. 477.

Die linke Lunge eines 16jährigen Knaben (mediale Ansicht)

Natürliche Form in der Leiche. Nach einem Modell von W. His.

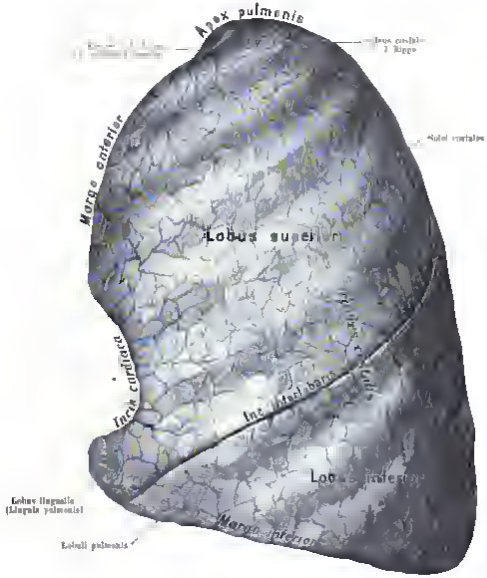

Fig. 478

Die linke Lunge eines 16jährigen Knaben (laterale Ansicht)

Natürliche Form in der Leiche. Nach einem Modell von W. His

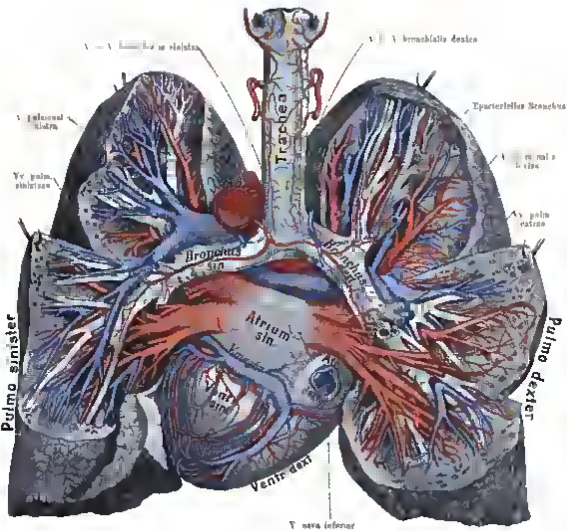

Fig. 479

Die Blutgefässe der Bronchi und der Lungen (Ansicht von hinten)

Nach Bourgery. Die linke Herzhälfte roth, die rechte blau tujicirt.

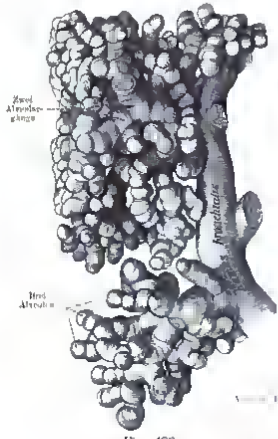

Fig 480

Metallausguss eines Bronchialzweiges. Kind von 6 Monaten

Fig 481

Schnitt durch die Substanz einer menschlichen Lunge nach v. Ebner.

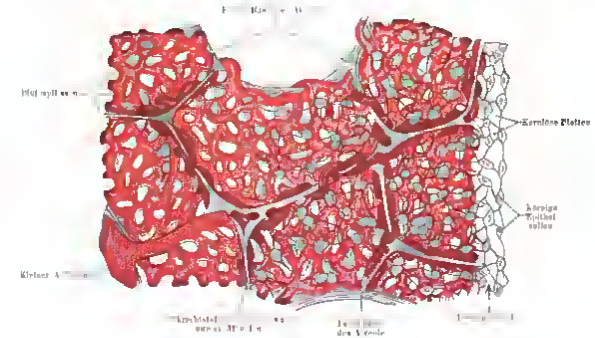

Fig 482

Lungenepithel und Lungencapillaren (die letzteren roth injicirt)

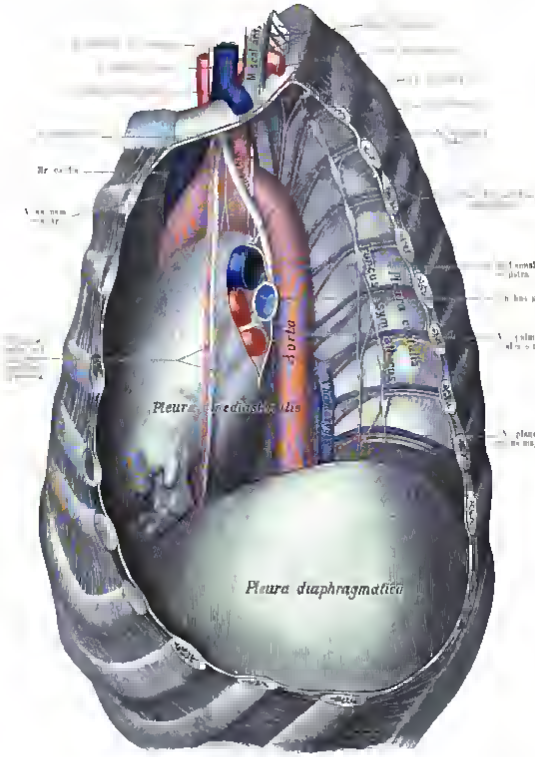

Fig. 483.

Die Pleura parietalis der linken Brusthöhle.

Die Lungenwurzel ist durchschnitten, die Lunge nebst der Pleura visceralis entfernt. Durch die Pleura parietalis bezw. mediastinalis schimmern die unter derselben gelegenen Blutgefässe, Nerven und Eingeweide durch.

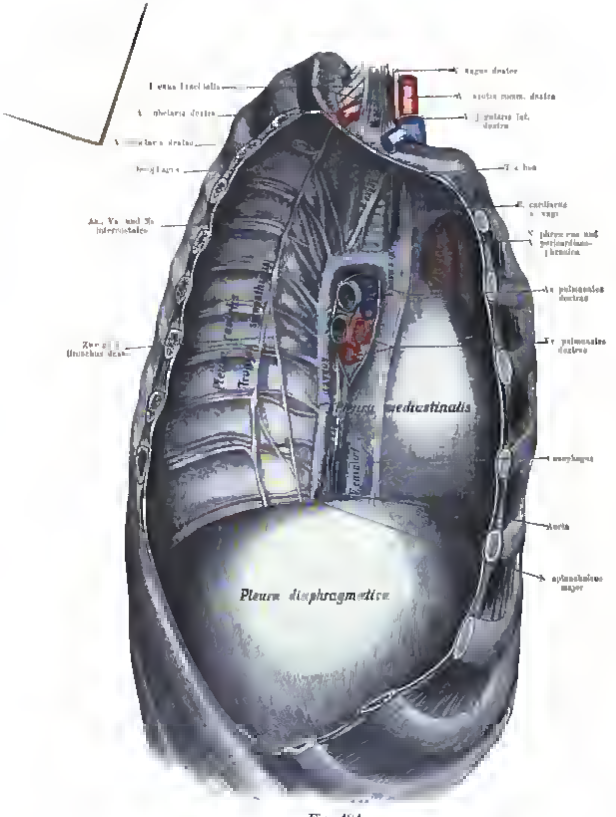

Fig. 484

Die Pleura parietalis der rechten Brusthöhle.

Die Lungenwurzel ist durchschnitten und die Lunge nebst der Pleura visceralis entfernt. Durch die Pleura parietalis bezw. mediastinalis schimmern die unter derselben befindlichen Eingeweide, Nerven und Blutgefässe durch.

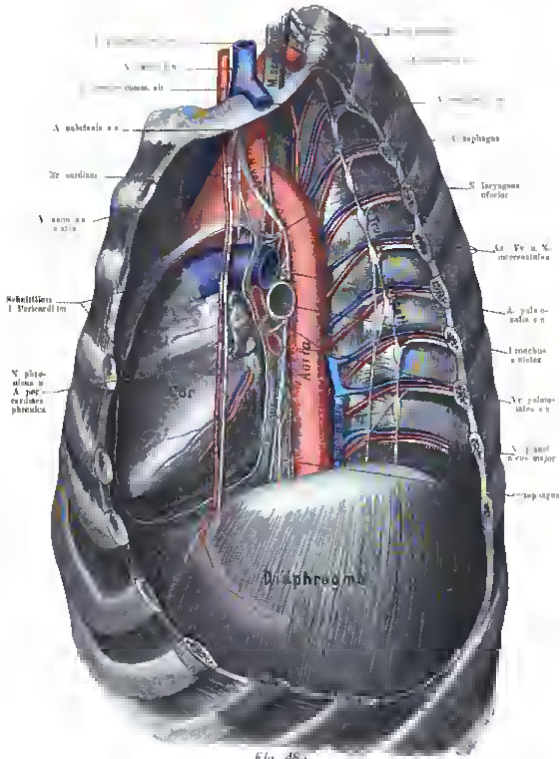

Fig 480

Die Organe des Mediastinum (linke Seite).

Dasselbe Präparat wie Fig 483. Die Pleura parietalis ist durchweg entfernt, das Pericardium eröffnet und die Organe des Mediastinum und der hinteren Brustwand ausprapärirt (vergl. auch Fig 331).

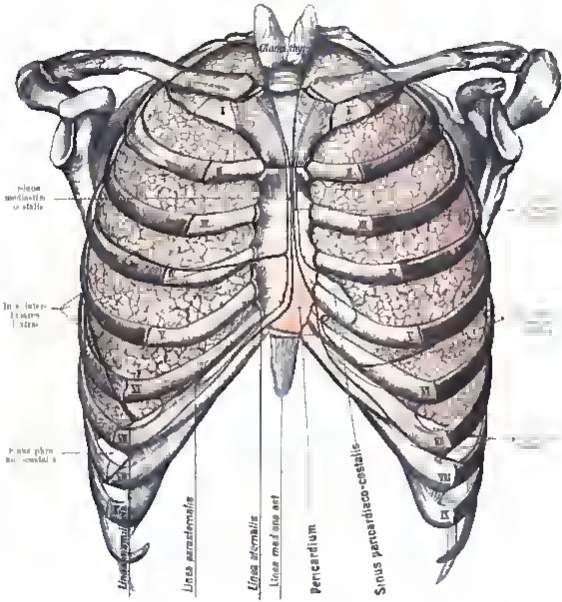

Fig. 470

Die Lage der Lungen und der Pleura im Knochengerüst des Brustkorbes (Ansicht von vorn).

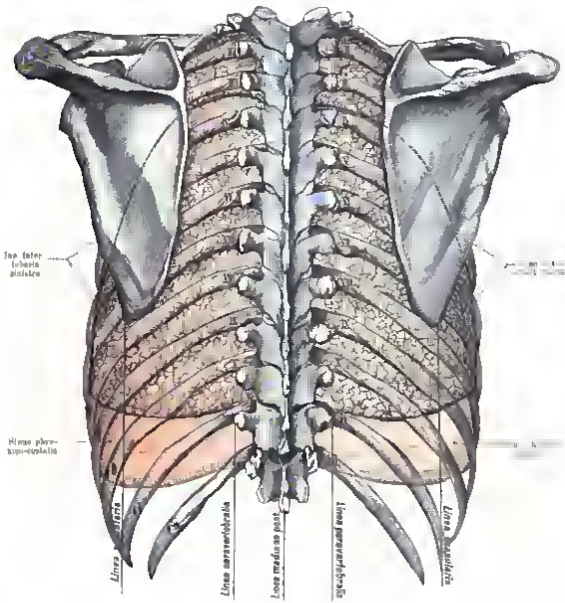

Fig. 471

Die Lage der Lungen und der Pleura im Knochengerust des Brustkorbes (Ansicht von hinten).

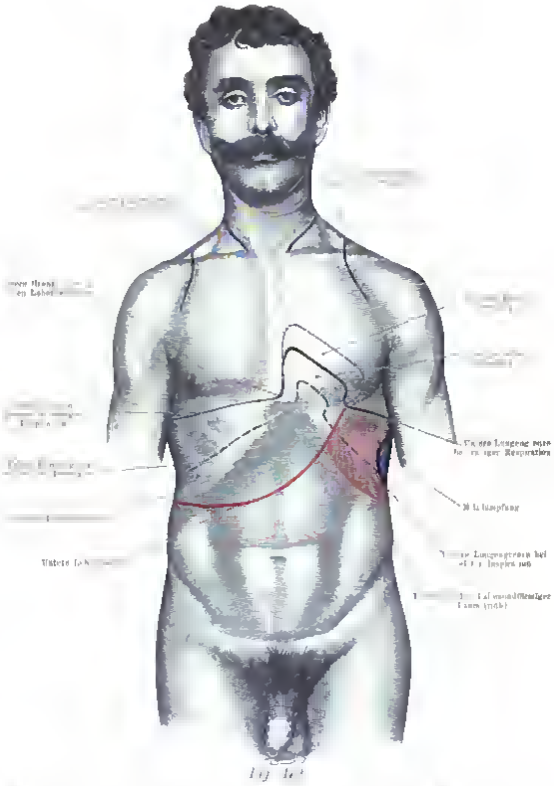

Die Lage der Lungen und ihrer Nachbarorgane beim Lebenden (Ansicht von vorn).

Nach den Resultaten der Percussion von Prof. G. Kronig.

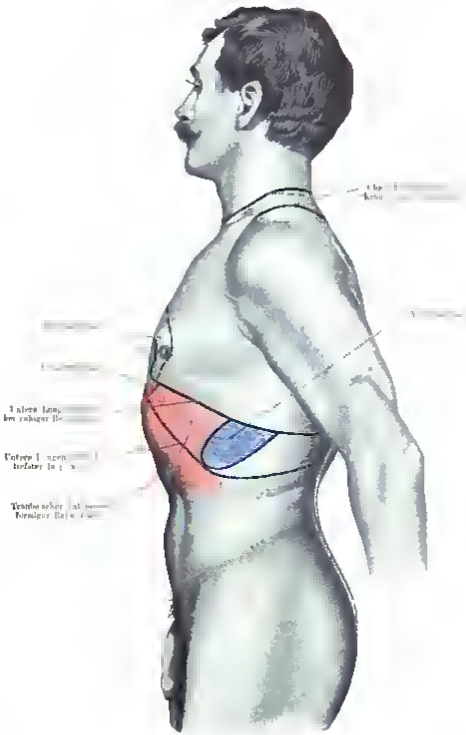

Fig 473.

Die Lage der Lungen und ihrer Nachbarorgane beim Lebenden (laterale Ansicht).

Nach den Resultaten der Percussion von Prof. G. Krönig

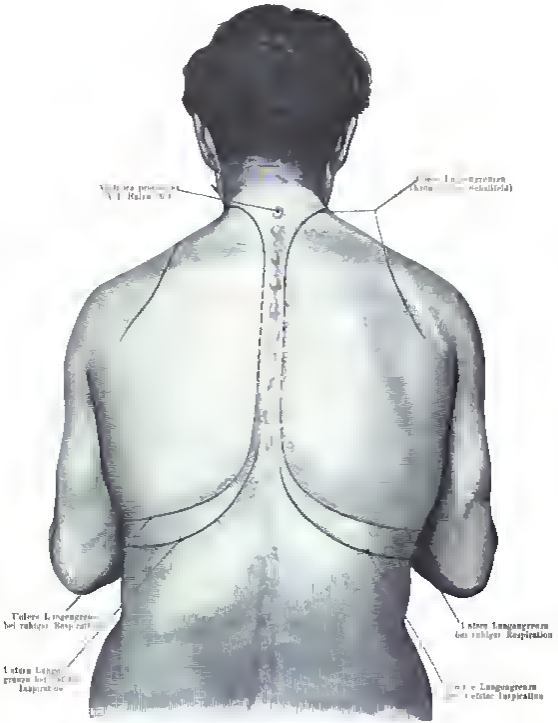

Fig. 424

Die Lage der Lungen beim Lebenden (dorsale Ansicht).

Nach den Resultaten der Percussion von Prof. Gr. Krauss.

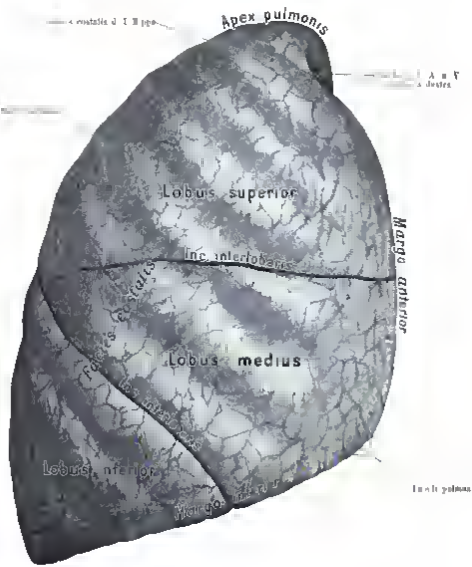

Fig. 475

Die rechte Lunge eines 16jährigen Knaben (laterale Ansicht).

Natürliche Form in der Leiche. Nach einem Modell von W. His

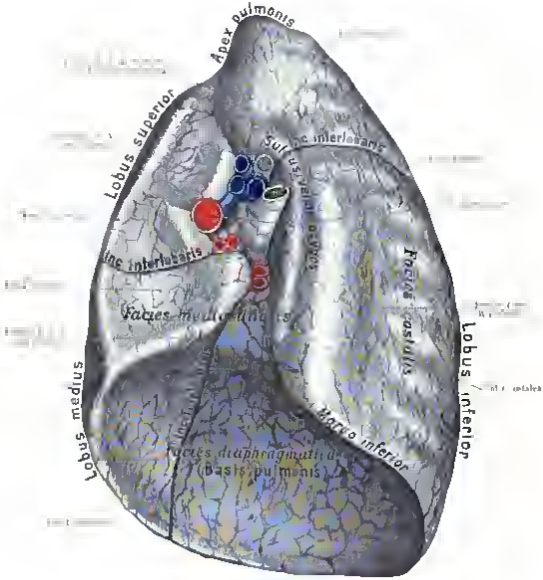

Fig. 476.

Die rechte Lunge eines 16jährigen Knaben (mediale Ansicht)

Natürliche Form in der Leiche. Nach einem Modell von W. His.

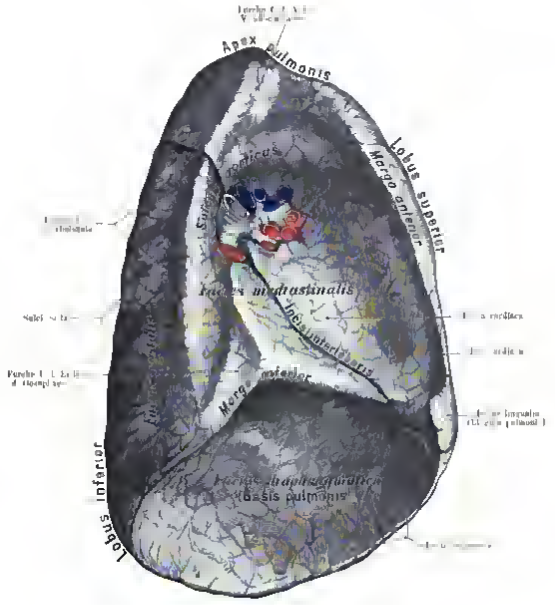

Fig. 127.

Die linke Lunge eines 16jährigen Knaben (mediale Ansicht)

Natürliche Form in der Leiche. Nach einem Modell von W. His.

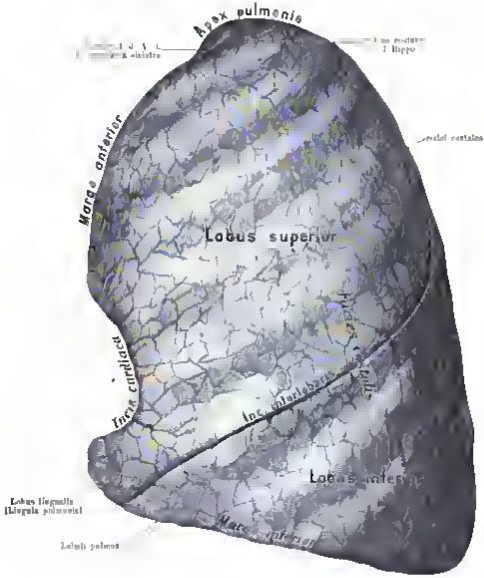

Fig. 478.

Die linke Lunge eines 16jährigen Knaben (laterale Ansicht).

Natürliche Form in der Leiche. Nach einem Modell von W. His.

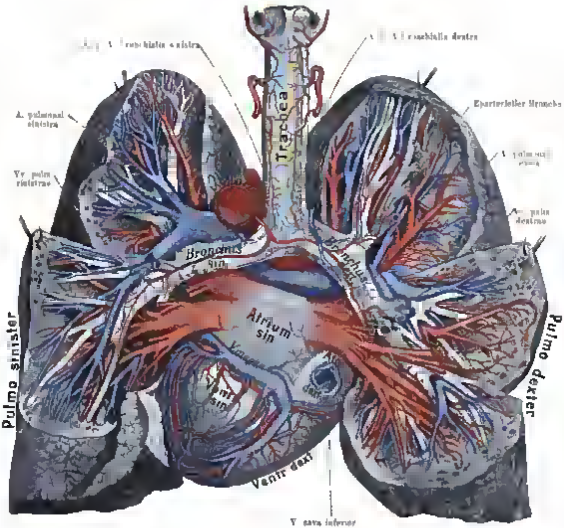

Fig. 479

Die Blutgefässe der Bronchi und der Lungen (Ansicht von hinten)

Nach Bourgery. Die linke Herzhälfte roth, die rechte blau injicirt.

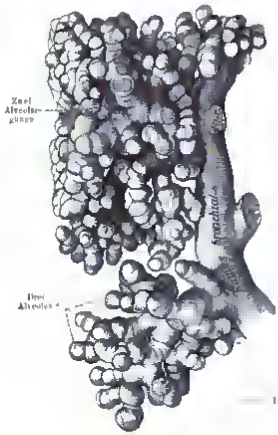

Fig. 480

Metallausguss eines Bronchialzweiges. Kind von 6 Monaten

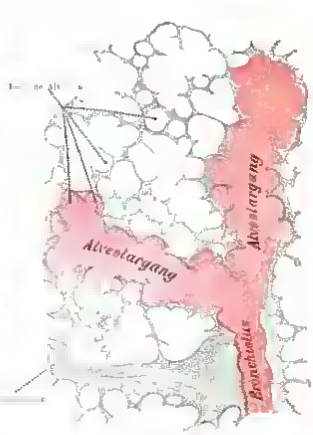

Fig. 481

Schnitt durch die Substanz einer menschlichen Lunge nach v. Ebner.

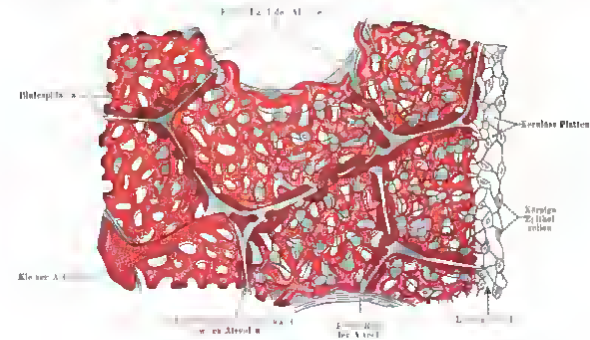

Fig. 482

Lungenepithel und Lungencapillaren (die letzteren roth injicirt).

Digitized by Google

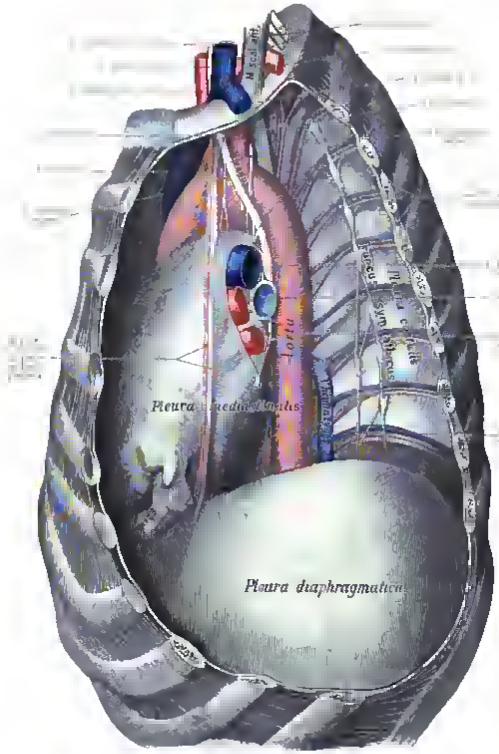

Fig. 483.

Die Pleura parietalis der linken Brusthöhle.

Die Lungenwurzel ist durchschnitten, die Lunge nebst der Pleura visceralis entfernt. Durch die Pleura parietalis bezw. mediastinalis schimmern die unter derselben gelegenen Blutgefässe, Nerven und Eingeweide durch.

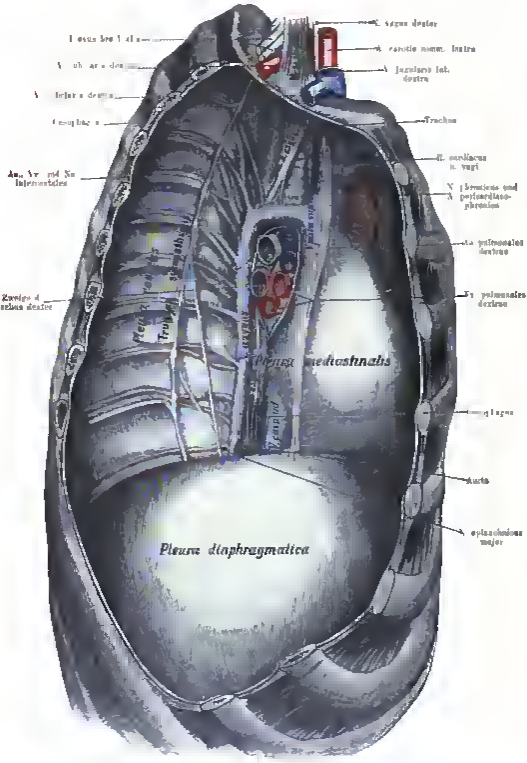

Fig. 484.

Die Pleura parietalis der rechten Brusthöhle.

Die Lungenwurzel ist durchschnitten und die Lunge nebst der Pleura visceralis entfernt. Durch die Pleura parietalis bezw. mediastinalis schimmern die unter derselben befindlichen Eingeweide, Nerven und Blutgefässe durch.

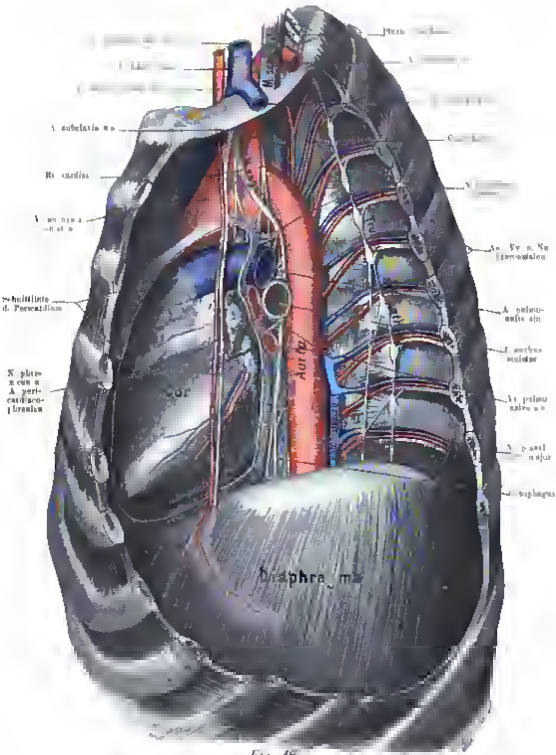

Fig 483.

Die Organe des Mediastinum (linke Seite)

Dasselbe Präparat wie Fig 483. Die Pleura parietalis ist durchweg entfernt, das Pericardium eröffnet und die Organe des Mediastinum und der hinteren Brustwand ausgeräumt (vergl. auch Fig 331).

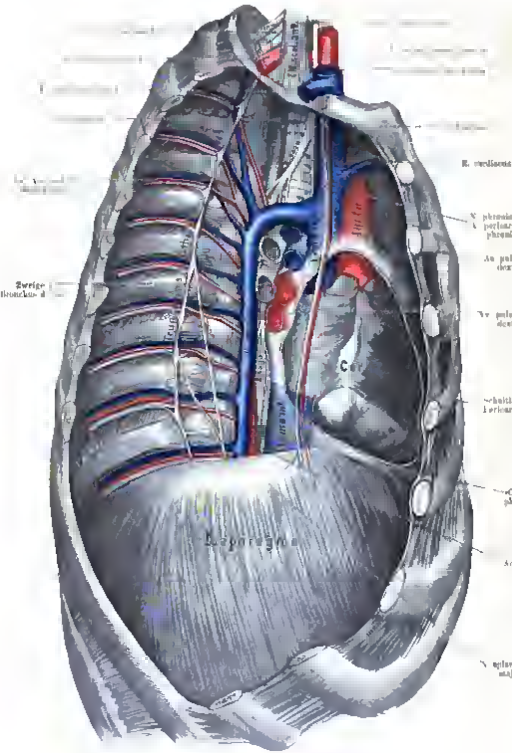

Fig. 450.

Die Organe des Mediastinum (rechte Seite).

Dasselbe Präparat wie Fig. 181. Die Pleura parietalis ist durchweg entfernt, das Pericardium eröffnet und die Organe des Mediastinum und der hinteren Brustwand auspräpariert (vergl. auch Fig. 112).

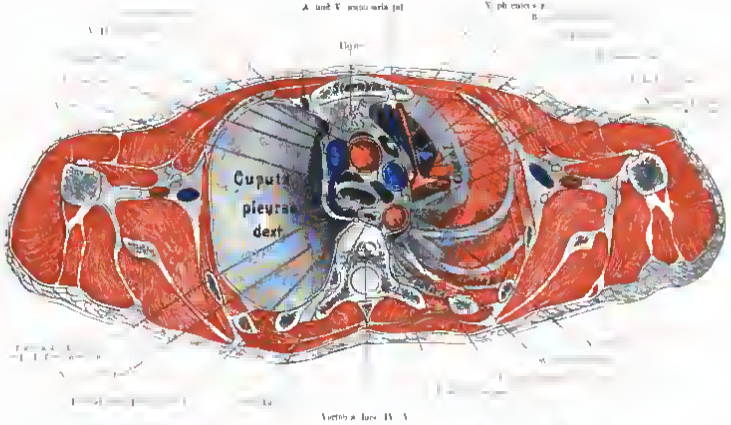

Fig. 487. **Die Pleurakuppel von unten gesehen (Horizontalschnitt)**

Der Schnitt erstreckt sich von vorn dicht oberhalb des II. Sternocostalgelenkes nach hinten bis zur Grenze zwischen dem IV. und V. Brustwirbel. Auf der linken Seite ist die Pleura entfernt, um die angrenzenden Nachbarorgane zu zeigen.

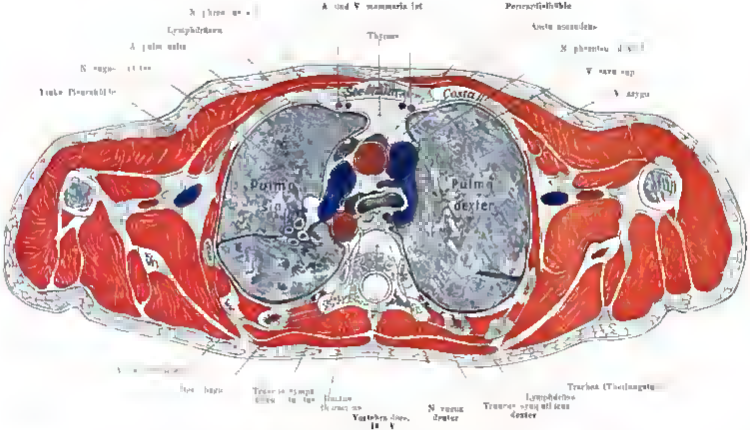

Fig. 488. **Horizontalschnitt durch den Thorax (von oben gesehen).**

Der Schnitt ist vorn durch die obere Ecke des II. Sterno-costalgelenkes, hinten durch die Scheibe zwischen dem IV.—V. Brustwirbel gelegt. Das vorliegende Schnittstück passt zu dem, welches auf voriger Seite von unten betrachtet, dargestellt ist.

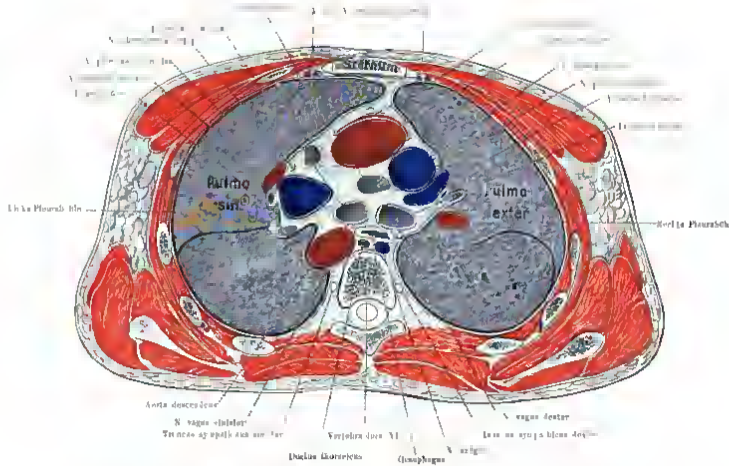

Fig 489 **Horizontalschnitt durch den Thorax (von oben geschen).**

Der Schnitt ist vorn durch die untere Ecke des II Sterno-costalgelenkes, hinten durch die Mitte des VI Brustwirbels gelegt. Nach Joessel.

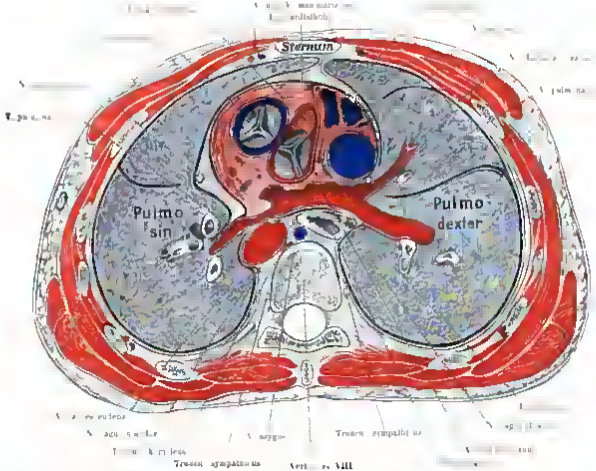

Fig. 490 **Horizontalschnitt durch den Thorax (von oben gesehen)**

Der Schnitt ist vorn durch den III. Intercostalraum, hinten durch die Mitte des VIII. Brustwirbels geführt. Nach [illegible]

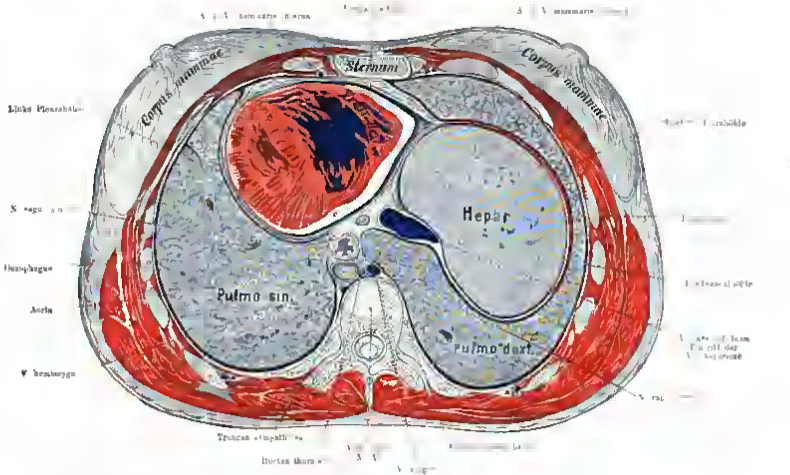

Fig. 491 **Horizontalschnitt durch den Thorax (von oben gesehen).**

Der Schnitt ist von durch den oberen Theil des VI. Sterno-costalgelenkes, hinten durch die Scheibe zwischen dem X.—XI. Brustwirbel geführt.

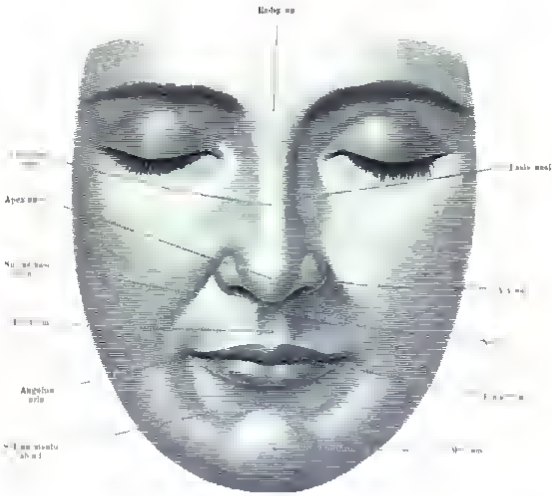

Fig 492

Das Gesicht eines Weibes.

Die Abbildung soll die anatomischen Einzelheiten der äusseren Nasen-, Mund- und Kinngegend veranschaulichen

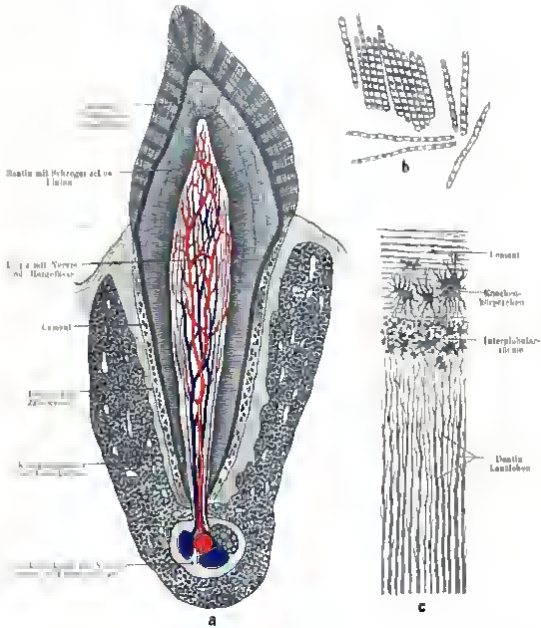

Fig. 493.

Die mikroskopische Structur des Zahnes

a) Längsschnitt eines Zahnes im Unterkiefer nach Waldeyer (mit eingezeichneten Gefässen und Nerven), b) isolirte Schmelzprismen, c) Dentinkanälchen, Interglobularräume und Cementkörperchen.

Digitized by Google

Fig. 494

Ein typischer Schneidezahn eines Erwachsenen: a) vordere b) seitliche c) hintere Fläche

Fig. 495

Ein typischer Eckzahn eines Erwachsenen: a) vordere b) seitliche c) hintere Fläche

Fig. 496

Ein typischer Praemolarzahn eines Erwachsenen a) seitliche b) vordere c) Kaufläche

Fig. 497

Ein typischer Molarzahn eines Erwachsenen a) seitliche, b) vordere, c) Kaufläche

Digitized by Google

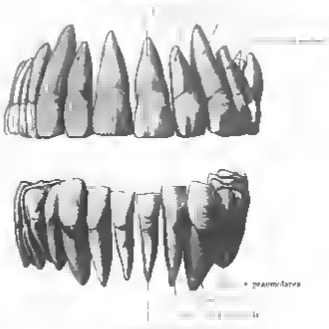

Fig 498

Die isolirten Zähne eines Erwachsenen (Ansicht von vorn)

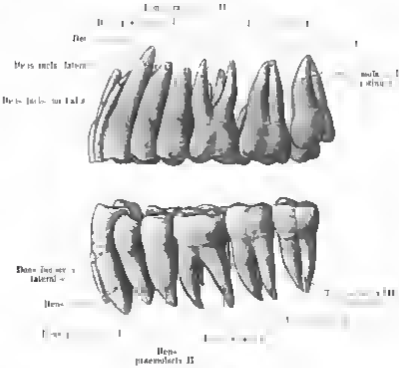

Fig 499

Die isolirten Zähne eines Erwachsenen (laterale Ansicht)

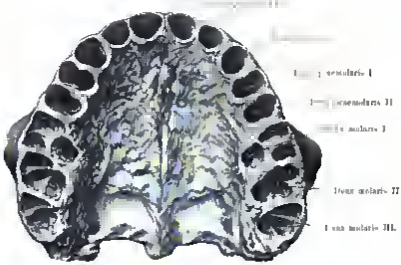

Fig. 500

Die Alveolen am Oberkiefer eines Erwachsenen.

Fig. 501.

Die Alveolen am Unterkiefer eines Erwachsenen

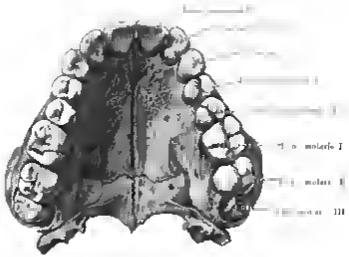

Fig 502.

Das Gebiss am Oberkiefer eines Erwachsenen (Ansicht der Kauflächen)

Fig 503.

Das Gebiss am Unterkiefer eines Erwachsenen (Ansicht der Kauflächen)

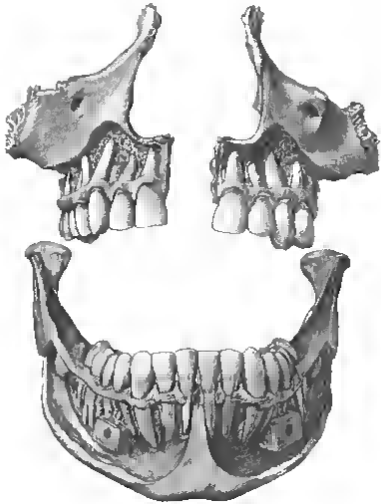

Fig. 504

Das Gebiss eines Erwachsenen in seiner natürlichen Lage im Ober- und Unterkiefer (Ansicht von vorn)

Fig. 505

Das Gebiss eines Erwachsenen in seiner natürlichen Lage im Ober- und Unterkiefer (laterale Ansicht).

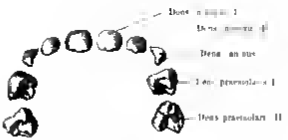

Fig. 506

Die Anlagen der Milchzähne im Oberkiefer des Neugeborenen. (Ansicht schräg von vorn)

Fig. 507

Die Anlagen der Milchzähne im Unterkiefer des Neugeborenen. (Ansicht schrag von vorn)

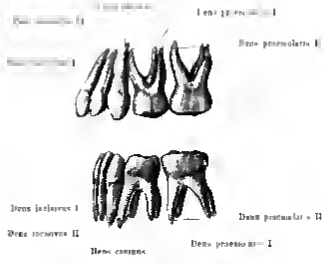

Fig. 568

Die isolirten Milchzähne eines zweijährigen Kindes (laterale Ansicht)

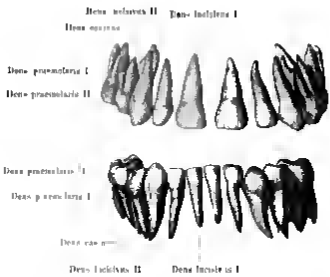

Fig. 569

Die isolirten Milchzähne eines zweijährigen Kindes (Ansicht von vorn).

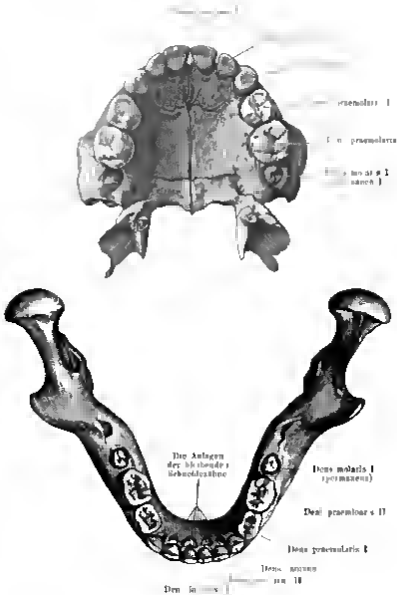

Fig. 510.

Das Milchgebiss eines dreijährigen Kindes im Ober- und Unterkiefer (Ansicht der Kauflächen)

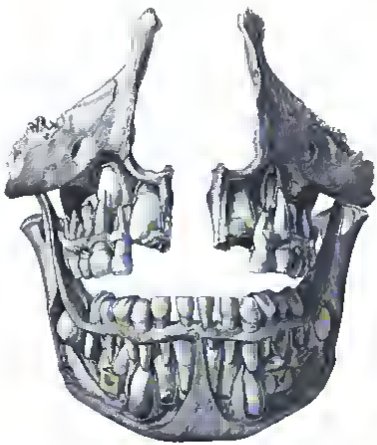

Fig. 511

Das Milchgebiss eines sechsjährigen Kindes nebst den Anlagen der bleibenden Zähne (Ansicht von vorn).

Das Milchgebiss ist bis auf die oberen medialen Schneidezähne vollständig erhalten, letztere sind bereits durch die bleibenden Zähne zum Ausfallen gebracht. Der (bleibende) I. Molarzahn ist bereits völlig durchgebrochen.

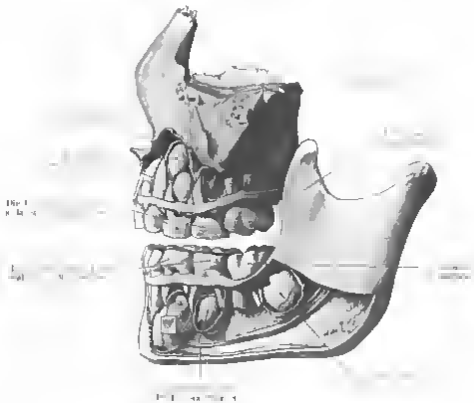

Fig. 512.

Das Milchgebiss eines sechsjährigen Kindes nebst den Anlagen der bleibenden Zähne (laterale Ansicht).

Dasselbe Präparat wie Fig. 511. Ausser den Milchzähnen sind auch der I. und II. Molarzahn (der erstere durchgebrochen, der letztere noch im Kiefer steckend) sichtbar.

Fig 513

Der Ober- und Unterkiefer einer sehr alten Person.

Diese Abbildung soll die vollständige Atrophie veranschaulichen, welche bei alten Leuten an den Alveolarfortsätzen der Kiefer eintritt, wenn sämmtliche Zähne ausgefallen sind.

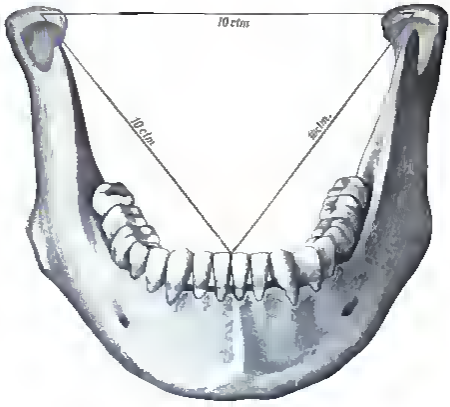

Fig. 511.

Das Bonwill'sche gleichseitige Kieferdreieck.

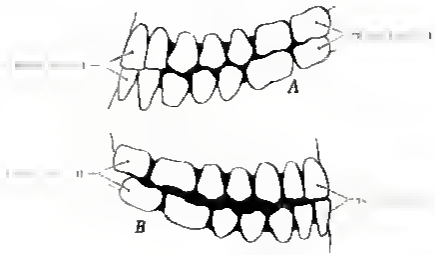

Fig. 512.

Die Zähne beider Kiefer bei der seitlichen Kaubewegung (nach links). A Aussenfläche der linken, B Aussenfläche der rechten Kieferhälfte.

Es ist zu beachten, dass sich bei dieser Bewegung rechts nur die Schneide- und Mohrzähne berühren, also den stärksten Druck auszuhalten haben. Nach L. Wurmkreis.

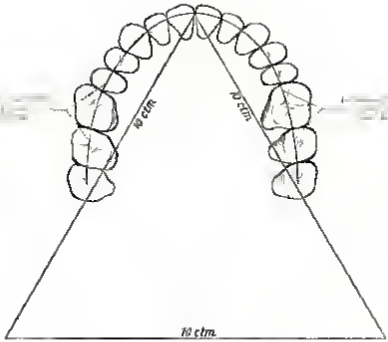

Fig. 516.

Die Stellung der Unterkieferzähne bezw. des Bonwill'schen Dreiecks zu denen des Oberkiefers beim festen Kieferschluss. Nach L. Warnekros

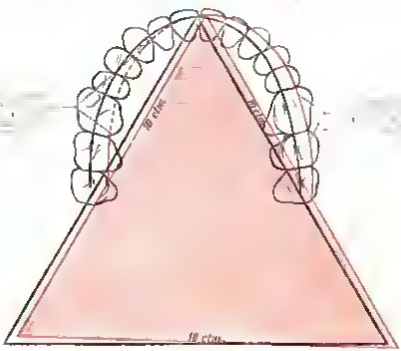

Fig. 517.

Die Verschiebung der Unterkieferzähne bezw. des Bonwill'schen Dreiecks zu denen des Oberkiefers bei der seitlichen Kaubewegung (nach links). Nach L. Warnekros

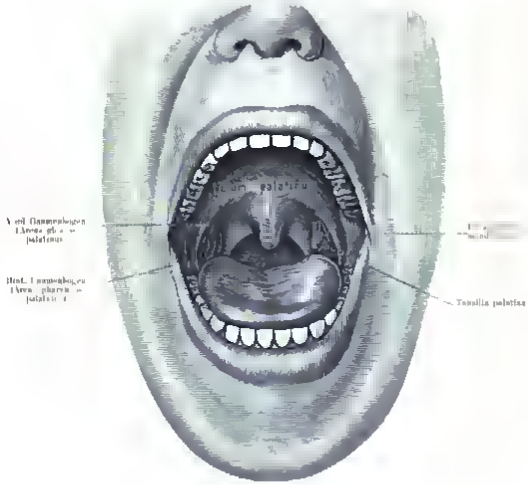

Fig. 518

Die geöffnete Mundhöhle beim Lebenden.

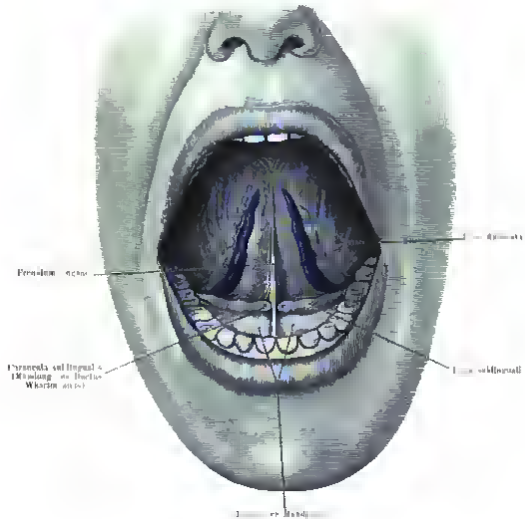

Fig. 549

Der Boden der Zunge und der Mundhöhle beim Lebenden

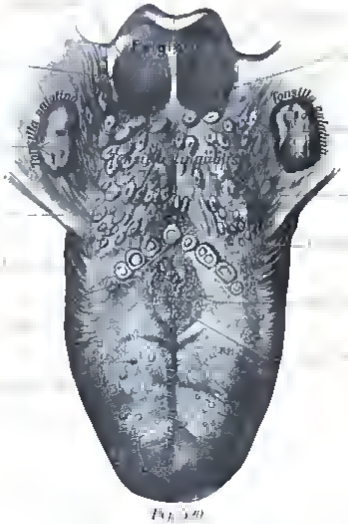

Fig. 239.

Die obere Fläche der Zunge

Fig. 240.

Frontalschnitt durch die Mitte der Zunge

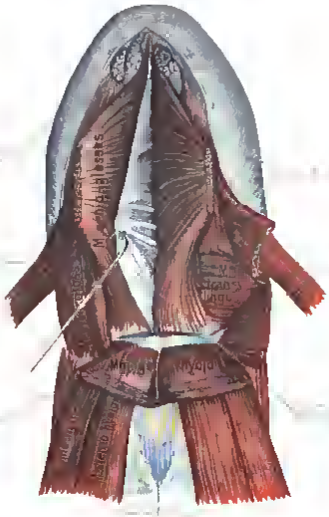

Fig. 742.

Die Musculatur der unteren Zungenfläche.

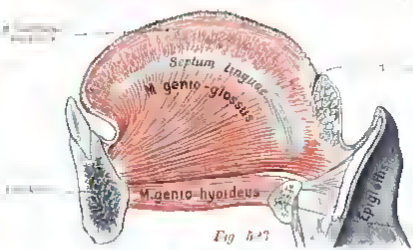

Fig. 743.

Medianschnitt der Zunge.

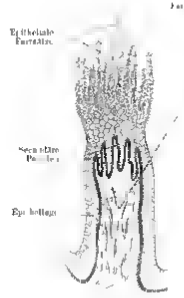

Fig 524

Senkrechter Schnitt durch eine Papilla filiformis

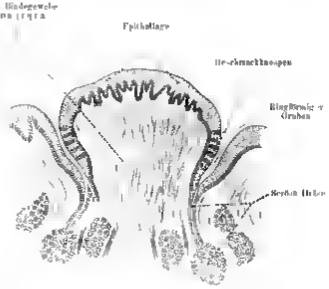

Fig 525

Senkrechter Schnitt durch eine Papilla vallata

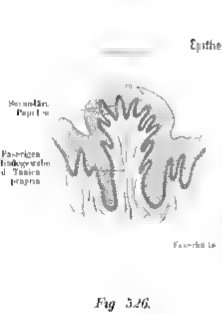

Fig 526.

Senkrechter Schnitt durch eine Papilla fungiformis

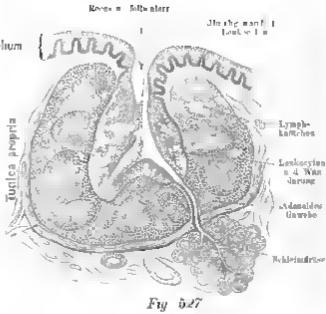

Fig 527

Senkrechter Schnitt durch einen Zungenfollikel.

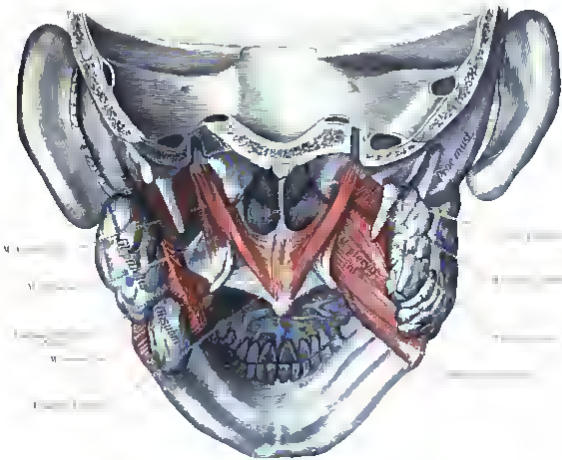

Fig. 648.

Die Gaumenmuskeln von hinten betrachtet.

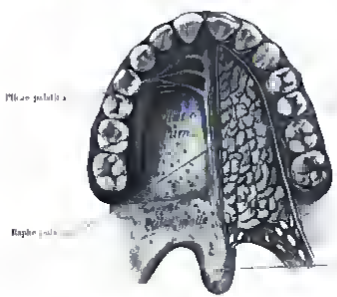

Fig. 649.

Die untere Fläche des Gaumens

An der linken Gaumenhälfte ist die Schleimhaut entfernt, links sind die Gaumendrüsen, rechts deren Mündungen an der Schleimhaut sichtbar

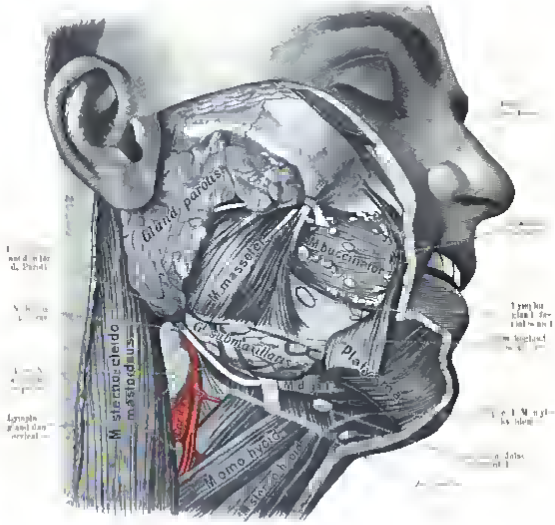

Fig. 130

Die oberflächlichen Speicheldrüsen.

Ausser der Gl. parotis und submaxillaris sind auch noch die oberflächlichen Lymphdrüsen des Gesichtes und Halses sowie die Gl. buccales dargestellt.

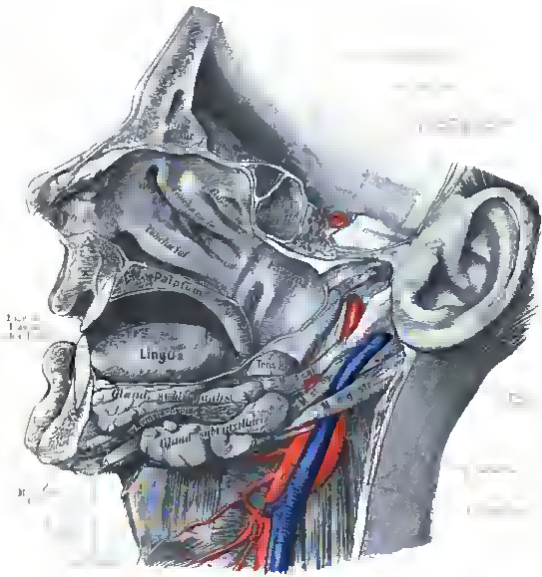

Fig. 551.

Die Gl. submaxillaris und sublingualis nach Entfernung des Unterkiefers.

Hierzu sind auch die Boden der Mundhöhle auf Fig. 519 und die Blandinsche Drüse (Fig. 622) zu vergleichen.

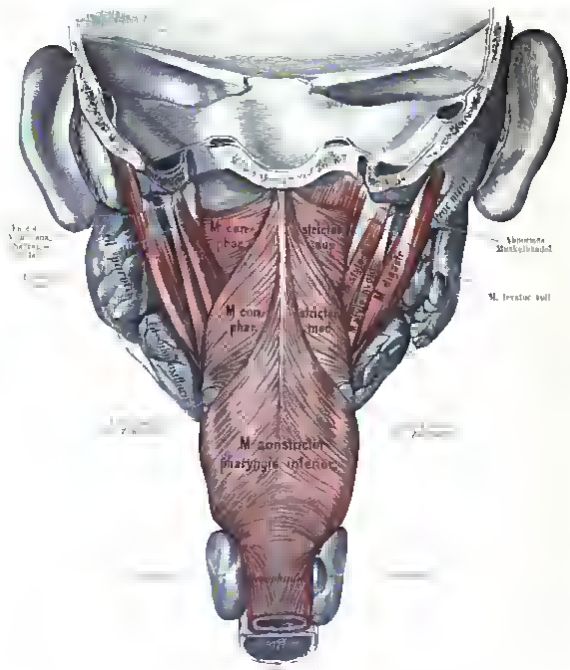

Fig. 532.

Die Musculatur des Schlundes (von hinten gesehen).

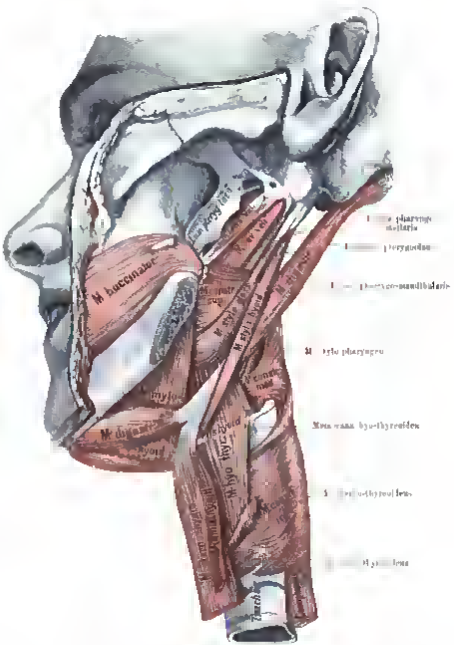

Fig. 583.

Die Schlundmuskeln nach Entfernung des Unterkiefers (lat. Ansicht).

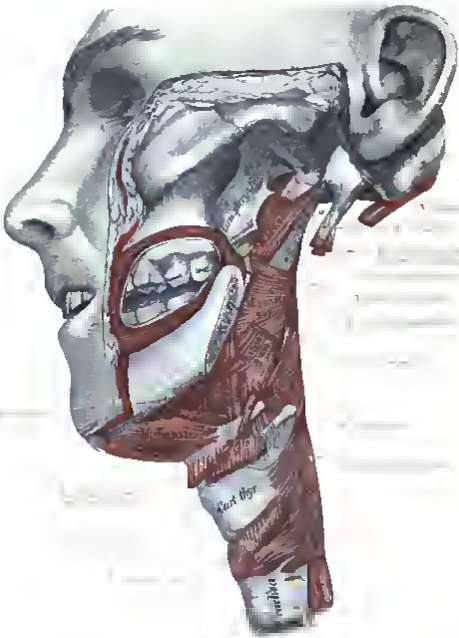

Fig. 351

Die Schlundmuskeln nach Entfernung des Unterkiefers (lat. Ansicht)

Dasselbe Präparat wie Fig. [illegible] nur sind hier noch der M. buccinator, tensor veli palatini, styloglossus, stylopharyngeus u. a. m. zum grossen Theil entfernt.

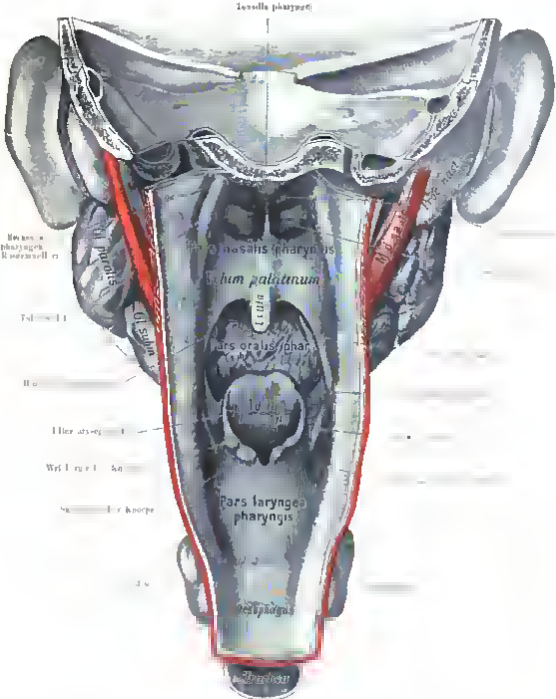

Fig. 613.

Die Pharynxhöhle von hinten eröffnet.

Die hintere Wand des Schlundes ist zunächst in der Medianlinie [illegible] sodann an ihrem Schädelansatz durchschnitten und hierauf nach lateralwärts gelegt.

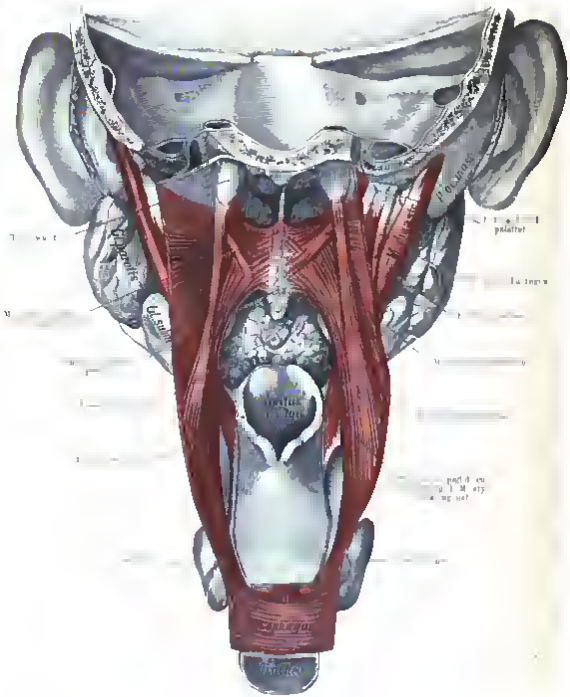

Fig 538

Die Innenfläche der Pharynxmusculatur.

Dasselbe Präparat wie Fig 535, nur ist hier die Schleimhaut entfernt. Betreffs der Gaumenmuskeln ist noch Fig 539 zu vergleichen.

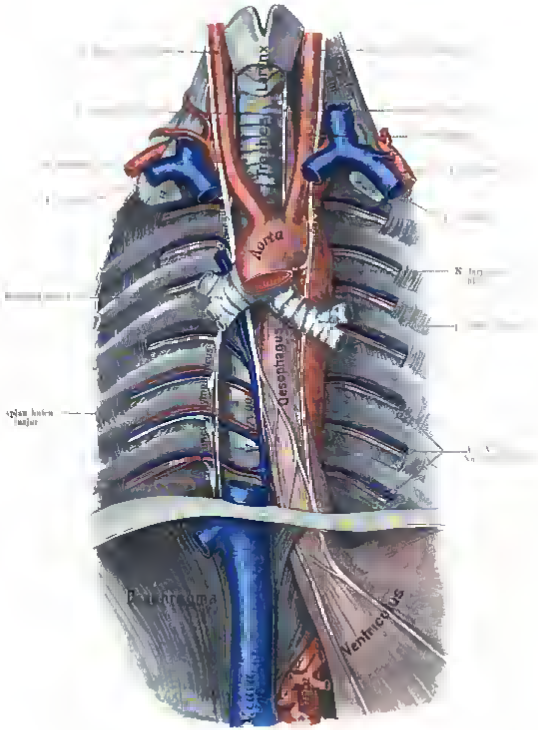

Fig. 537.

Der Oesophagus und seine Nachbarorgane (Ansicht von vorn)

Nach einem Präparat der Berliner Sammlung von F. Horn. Der Oesophagus ist mit fester Masse injiert.

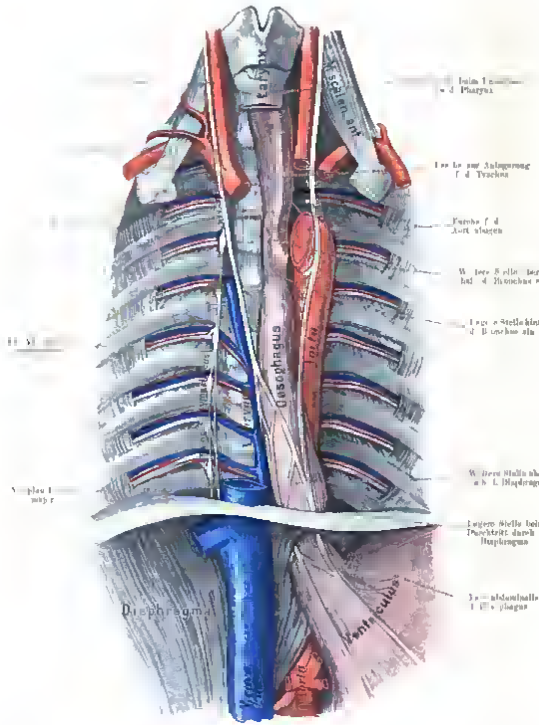

Fig. 538

Der Oesophagus nach Wegnahme der Trachea und des Aortenbogens (Ansicht von vorn, dasselbe Präparat wie Fig 537)

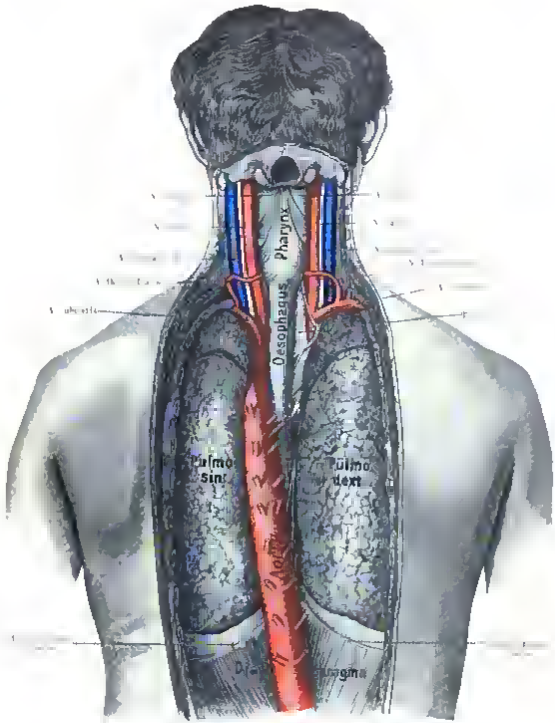

Fig. 539

Oesophagus und Aorta nach Entfernung der Wirbelsaule (Ansicht von hinten).

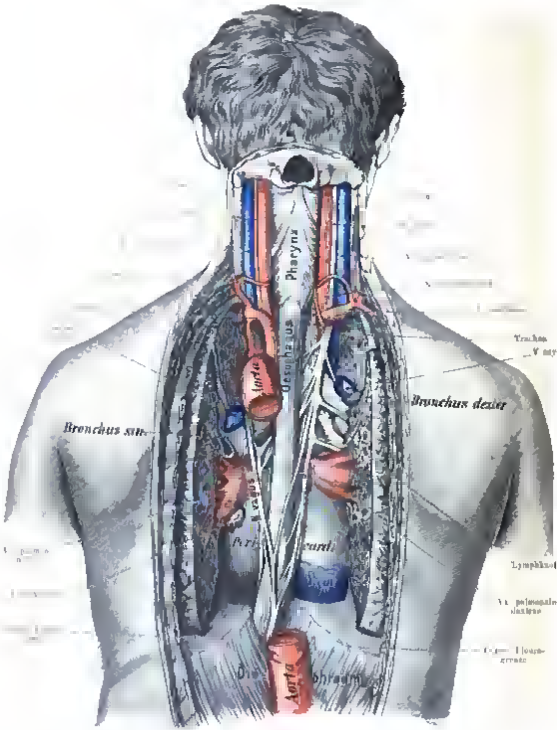

Fig. 540

Der Oesophagus von hinten betrachtet nach theilweiser Entfernung der Aorta und der Lungen (das gleiche Präparat wie Fig. 539).

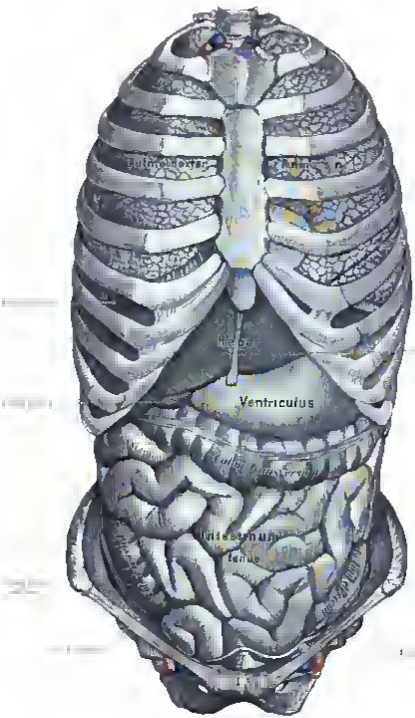

Fig. 511

Die Lage der Baucheingeweide in der Ansicht von vorn nach Wegnahme des Omentum majus. Nach einem Modell von W. His

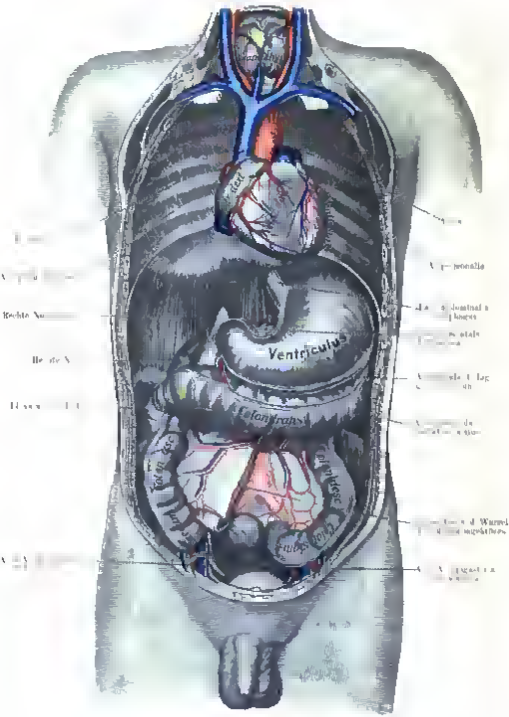

Fig. 412

Die Lage der Baucheingeweide nach Entfernung der Leber und der Dünndärme (Ansicht von vorn) Nach einem Modell von W. His

Nach Wegnahme der vorderen Brust- und Bauchwand sind noch die Leber, die Dünndärme und die beiden Lungen entfernt.

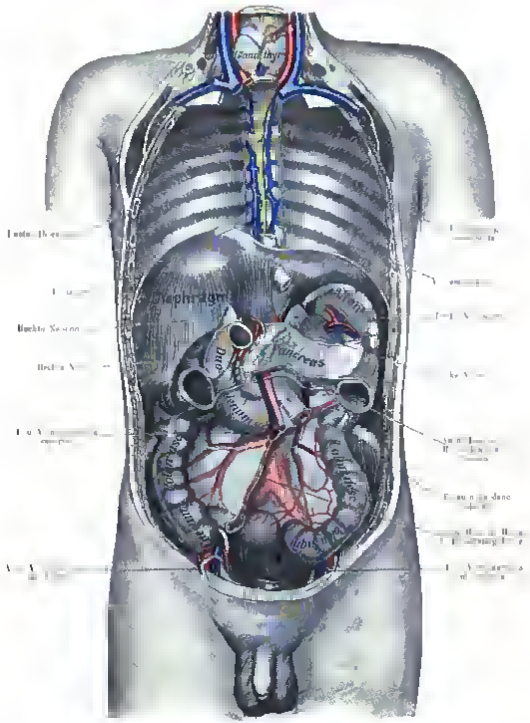

Fig. 543

Die Lage der Baucheingeweide nach weiterer Entfernung des Magens und Colon transversum (Ansicht von vorn). Nach einem Modell von W. His

Dasselbe Modell wie Fig. 542 nach Wegnahme des Magens, des Colon transversum und der meisten medianstehenden Brustorgane.

Digitized by Google

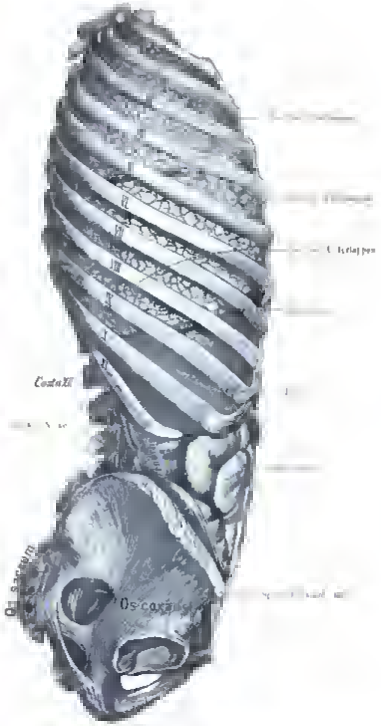

Fig. 544

Die Lage der Baucheingeweide (rechte Seite). Nach einem Modell von W. His.

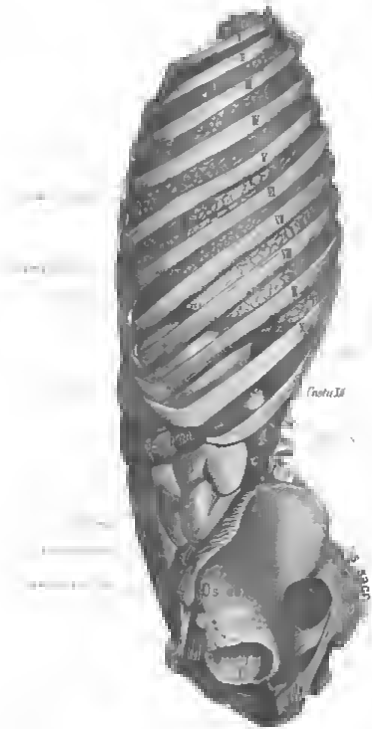

Fig. 345.

Die Lage der Baucheingeweide (linke Seite). Nach einem Modell von W His.

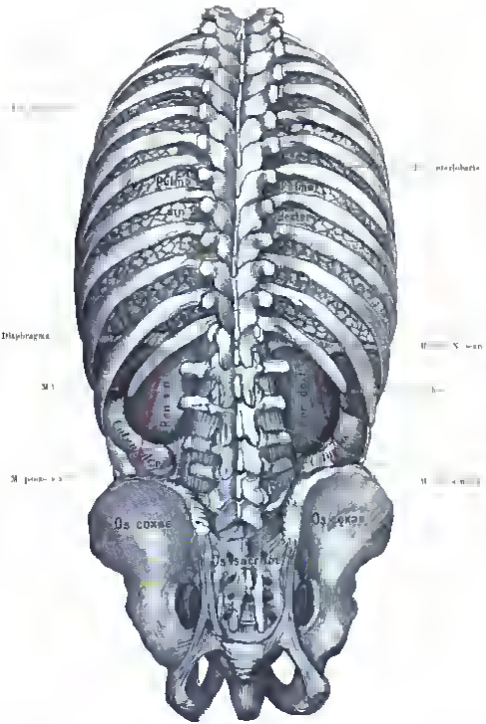

Fig. 546.

Die Lage der Baucheingeweide (Ansicht von hinten). Nach einem Modell von W. His.

Die punktirte rothe Linie soll den lateralen Rand des M. quadratus lumborum markiren.

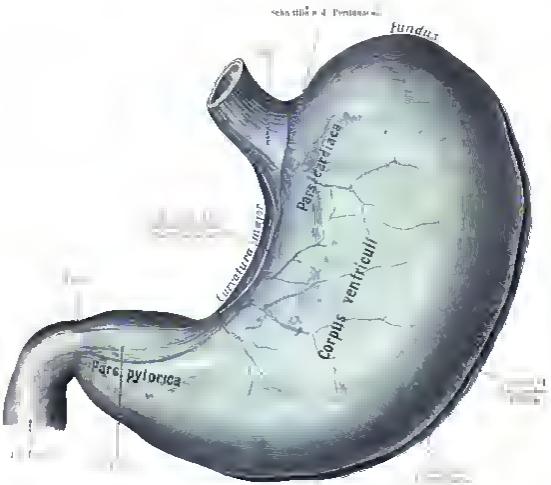

Fig. 547

Der Magen in natürlicher Stellung (von vorn gesehen)

Fig. 518

Die Musculatur des Magens nach Entfernung der Serosa.

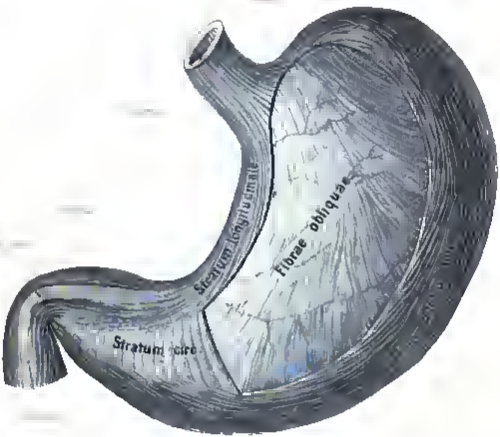

Fig. 54.

Die Fibrae obliquae nach Einschnitt eines Fensters in das Stratum circulare.

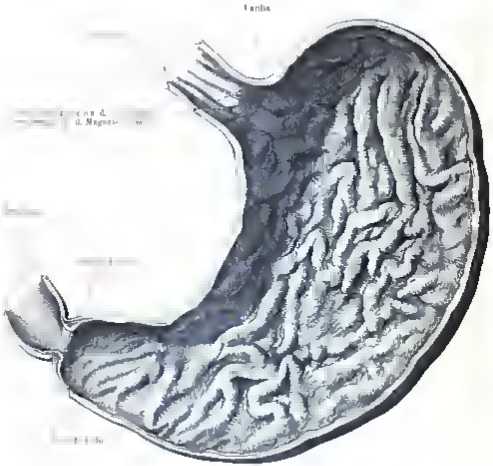

Fig. 550

Die Schleimhaut eines injicirten Magens. Falten und Warzen (Etat mamelonné)



Fig. 551

Die Schleimhaut desselben injicirten Magens. Vergr. 4/1

Die sichtbaren Punkte entsprechen den Magengrübchen

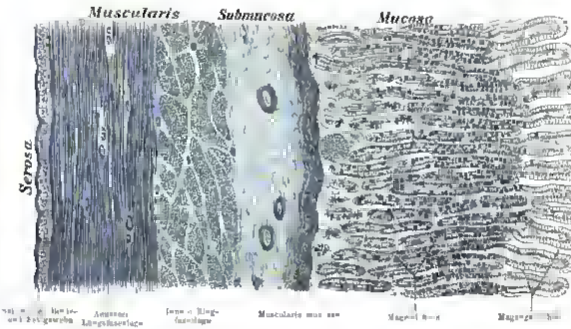

Fig 552.

Längsschnitt durch die Magenwand. Vergr. $^{100}/_{1}$

Die in den Magendrüsen sichtbaren dunkleren Zellen stellen die sogen Belegzellen dar An der Grenze gegen die Submucosa ist in der Mucosa ein Lymphfollikel gelegen.

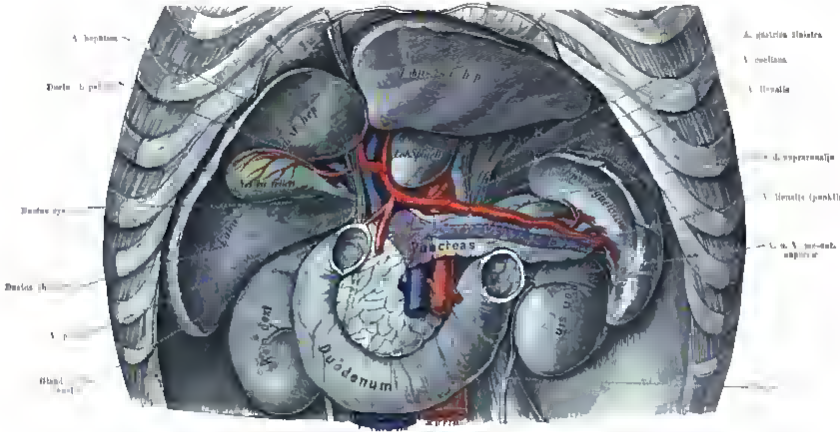

Fig. 733

Die Leber, die Nieren, das Duodenum und Pancreas sowie die Milz in ihrer natürlichen Lage zu einander

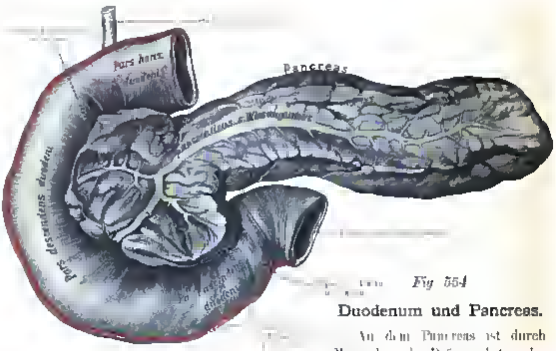

Fig. 554

Duodenum und Pancreas.

An dem Pancreas ist durch Wegnahme der Drüsensubstanz der in der Axe gelegene *Ductus pancreaticus* dargestellt.

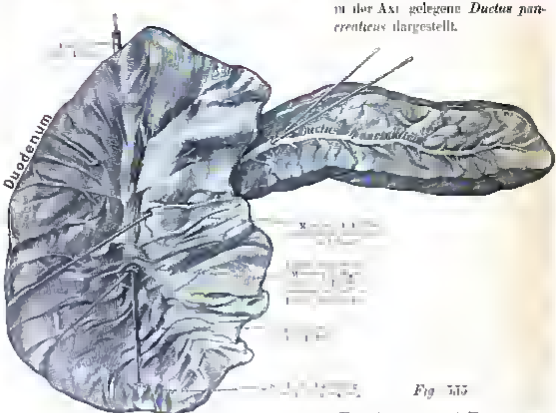

Fig. 555

Duodenum und Pancreas.

Das Duodenum ist aufgeschnitten und darauf die beiden Mündungen des Ductus pancreaticus sowie diejenige des Ductus choledochus durch eingeführte Sonden markirt.



Fig. 556

Die Brunner'schen Drüsen des Duodenum (Aussenfläche der Schleimhaut) Nat. Gr.

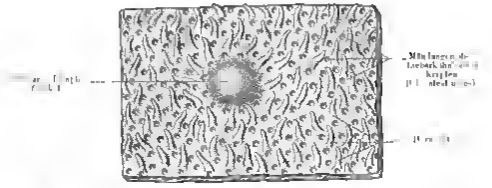

Fig. 557.

Die Innenfläche der Dünndarmschleimhaut. Vergr.

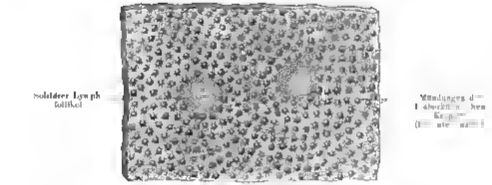

Fig. 558

Die Innenfläche der Dickdarmschleimhaut. Vergr.

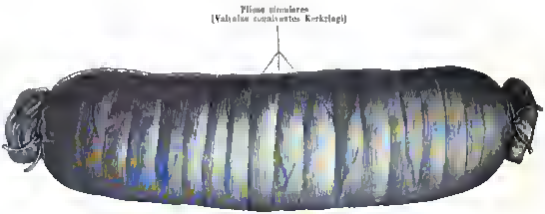

Fig. 559.

Ein Stück Jejunum (aufgeblasen).

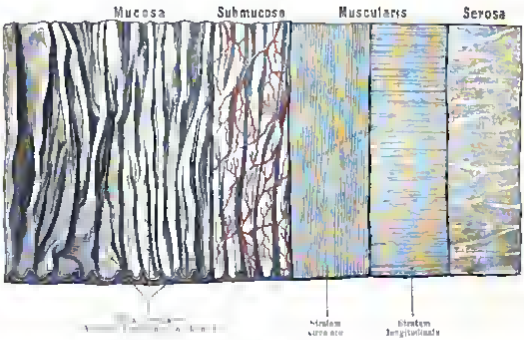

Fig. 560.

Ein Stück Jejunum (aufgeschnitten und von innen betrachtet)

Links ist die Innenfläche der Schleimhaut, rechts nach stufenweiser Abtragung die verschiedenen Schichten der Darmwand sichtbar



Fig. 561

Ein Stück Ileum (aufgeblasen).

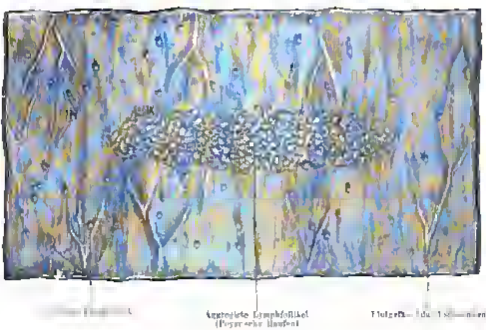

Fig. 562

Ein Stück Ileum (aufgeschnitten und von innen betrachtet).

Es ist zu beachten, dass die hier sehr deutlich sichtbaren Lymphfollikel geschwollen, also durch irgend einen Krankheitsprocess abnorm vergrössert sind



Fig 563

Ein Stück Colon (aufgeblasen)

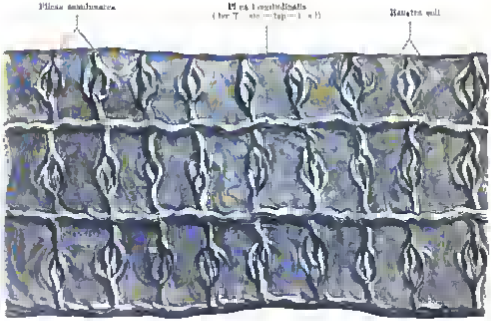

Fig 564

Ein Stück Colon (aufgeschnitten und von innen betrachtet).



Fig. 565.

Die Plicae semilunares coli

Ein Stück Colon wurde aufgeblasen, getrocknet und schliesslich durchschnitten, um die *Plicae semilunares* zu zeigen, welche erst in ausgedehntem Darmzustande in Halbmondform deutlich sichtbar werden.

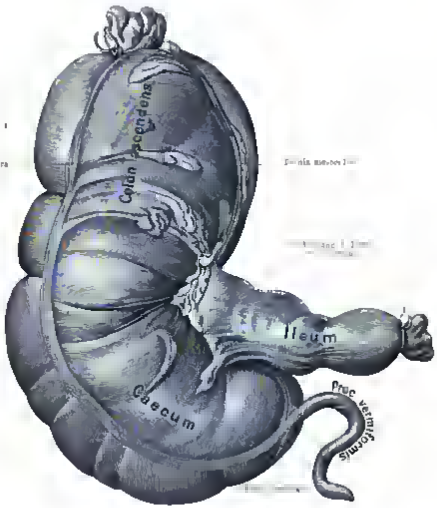

Fig 566

Die Regio ileo-caecalis des Darmkanals in aufgeblasenem Zustande

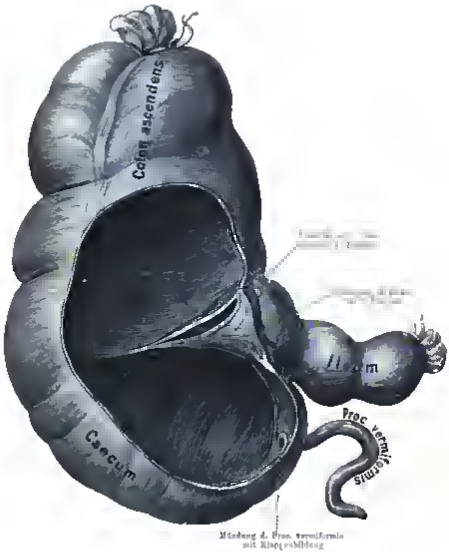

Fig. 567

Die Valvula coli nach Einschnitt eines Fensters an der Vorderseite. Trockenpräparat.

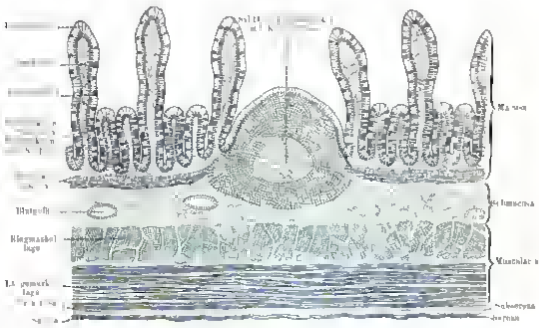

Fig. 568.

Längsschnitt durch den Dünndarm. Vergr. $^{70}/_{1}$

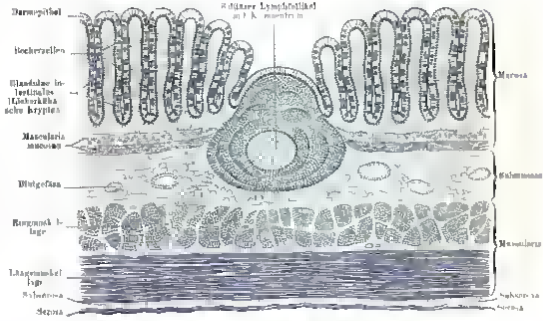

Fig. 569

Längsschnitt durch den Dickdarm. Vergr. $^{70}/_{1}$

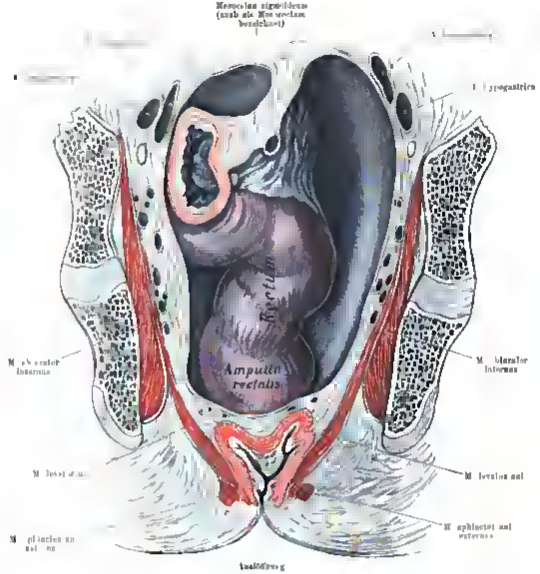

Fig. 570.

Vordere Ansicht des Rectum auf einem Frontalschnitt des Beckens Nach Zuckerkandl.

Das abgebildete Präparat ist durch ungewöhnlichen Tiefstand des Peritonaeum an der Excavatio recto-vesicalis (also an der Vorderfläche des Rectum) ausgezeichnet. Die Ampulla rectalis ist hier grösser als am Original dargestellt.

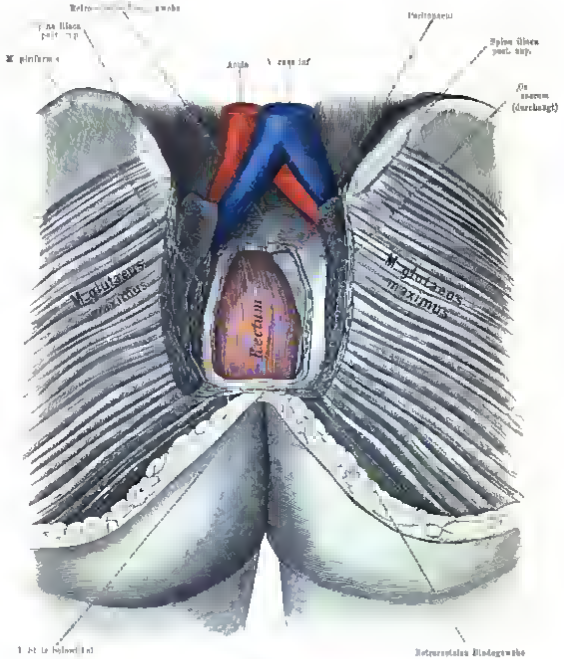

Fig. 571.

Die Lage des Rectum in der Ansicht von hinten.

Ausser dem Kreuzbein sind noch ein Theil des M. glutaeus maximus und piriformis entfernt und hierauf ein Fenster in das retrorectale Bindegewebe geschnitten, welches eine beträchtlich dicke Lage darstellt.

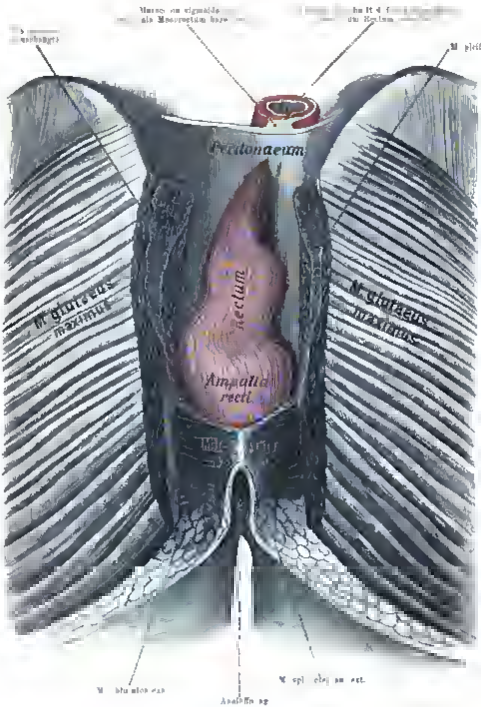

Fig 572

Die Lage des Rectum in der Ansicht von hinten.

Dasselbe Präparat wie Fig 571 nach weiterer Wegnahme des Steissbeins nebst dem angrenzenden Theil des M. glutaeus maximus, sowie der retrorectalen Bindegewebslage und der grossen Blutgefässe

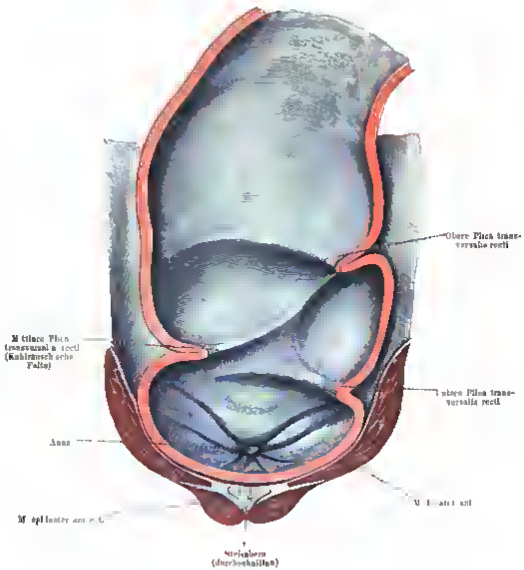

Fig 673

Die vordere Wand des Rectum auf einem Frontalschnitt. Nach Henle

Die Abbildung soll die drei sogen *Plicae transversales recti* darstellen, welche eigentlich Plicae semilunares sind und von denen die mittelste am beständigsten ist.

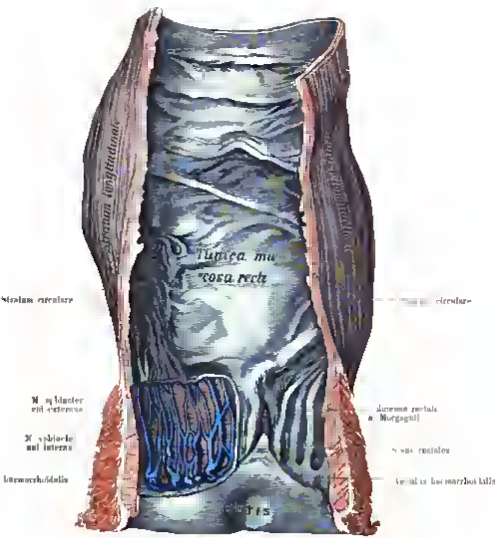

Fig. 574.

Die Innenfläche des Rectum.

Das gehärtete Rectum ist hinten in der Medianlinie aufgeschnitten und ein Theil der Schleimhaut oberhalb der Afteröffnung entfernt, um den Plexus haemorrhoidalis zu zeigen.

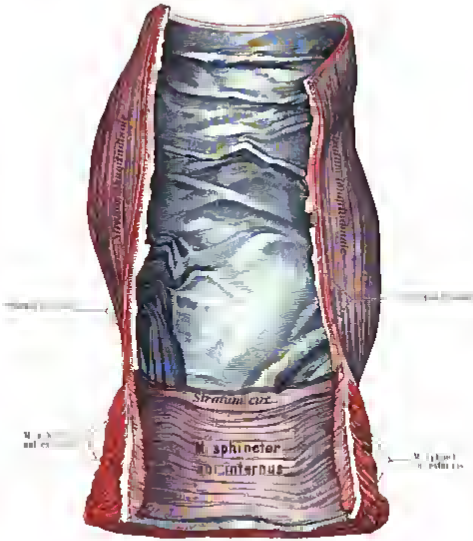

Fig. 375.

Der M. sphincter ani internus.

Dasselbe Präparat wie auf voriger Seite, nur ist hier die an der Innenfläche des *M. sphincter ani internus* gelegene Schleimhaut nebst dem Plexus haemorrhoidalis entfernt und der obengenannte Muskel vollständig frei präparirt.

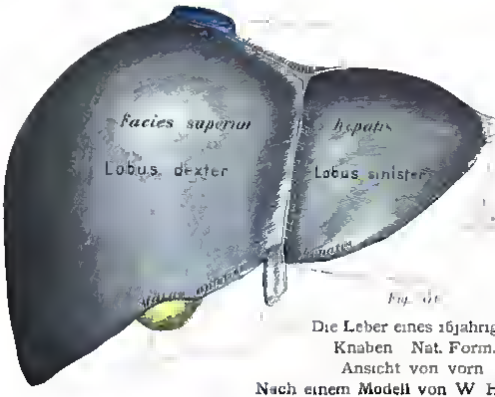

Fig. 676.

Die Leber eines 16jährigen Knaben. Nat. Form. Ansicht von vorn. Nach einem Modell von W. His.

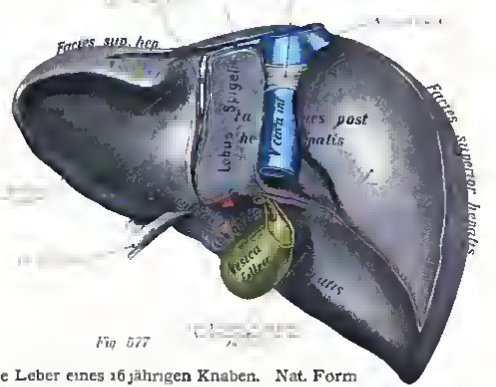

Fig. 677.

Die Leber eines 16jährigen Knaben. Nat. Form. Ansicht von hinten. Nach einem Modell von W. His.

Die sogen. hintere Leberfläche wird durch eine unterbrochene rothe Linie umgrenzt.

Digitized by Google

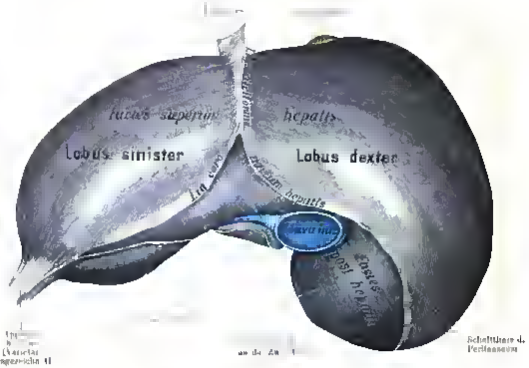

Fig. 678

Die Leber eines 16jährigen Knaben Nat. Form Ansicht von oben. Nach einem Modell von W. His

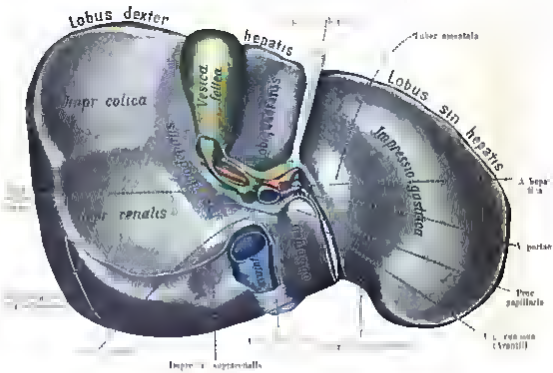

Fig. 679

Die Leber eines 16jährigen Knaben Nat. Form Ansicht von unten. Nach einem Modell von W. His

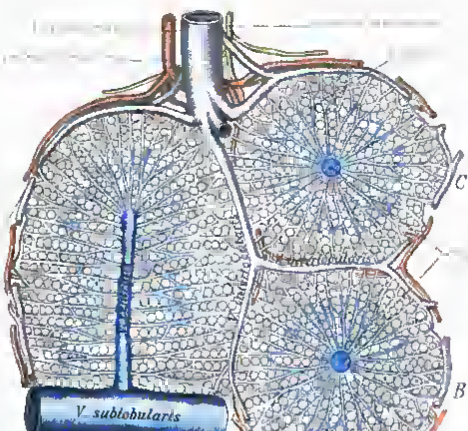

Fig. 580

Schematische Darstellung des Verlaufes der Lebergefässe

A Längsdurchschnittener, *B* und *C* querdurchschnittene Aeste.

Fig. 581

Längsschnitt durch die Leber Nat Grösse

Leichte Verfettung der Pfortadercapillarzone, leichte Stauung in der Lebervene, daher Aeste sehr deutlich. Es ist ferner auf die Unterschiede zwischen Lebervenen- und Pfortaderasten zu achten neben den letzteren ist ausser einem bindegewebigen Ring stets ein Zweig des Ductus hepaticus und der Leberarterie gelegen

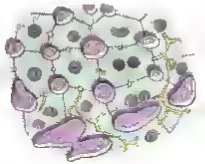

Fig. 582

Leberschnitt (halbschematisch). Vergr. 560

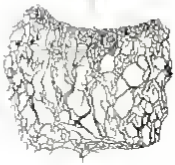

Fig. 583

Intercelluläre sogen. Gitterfasern der Leber. Vergr. 216

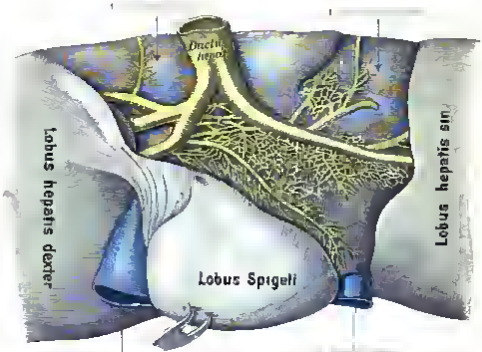

Fig. 584

Die Verzweigungen des Ductus hepaticus an der unteren Leberfläche Vasa aberrantia. Nach Henle.

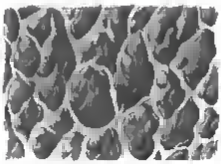

Fig. 385

Die Innenfläche der Gallenblasenschleimhaut. Vergr. $^{10}/_{1}$

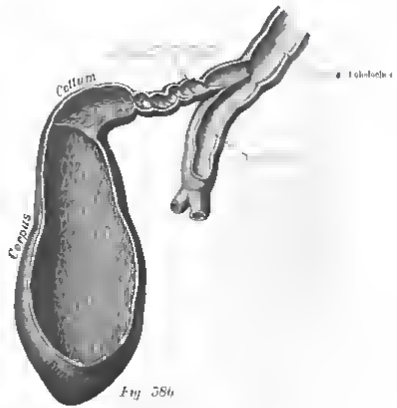

Fig. 386

Der Ductus choledochus, hepaticus und cysticus nebst der Gallenblase (aufgeblasen, getrocknet und eröffnet).

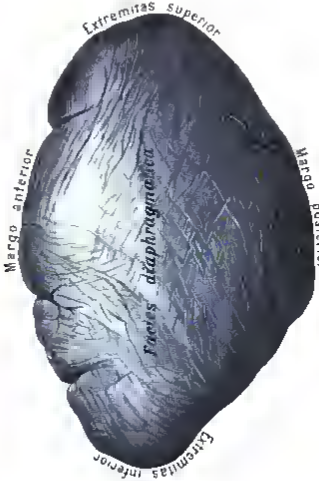

Fig. 687.

Die Milz (laterale oder äussere Fläche). $^1/_4$

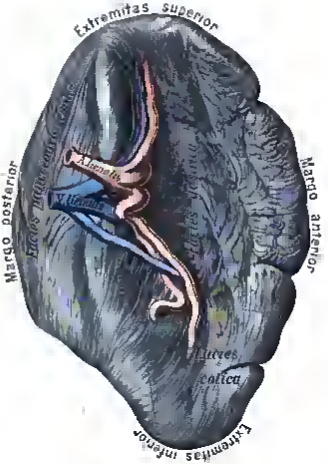

Fig 588

Die Milz (mediale oder innere Fläche) $^1/_3$

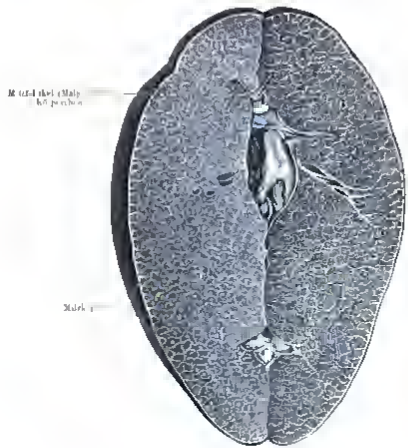

Fig. 589

Längsschnitt durch die Milz $^1/_{11}$

Der Schnitt ist von der convexen (äusseren) Fläche nach dem Hilus geführt. An der rechten Schnitthälfte sind die Trabeculae lienis durch längeres Ueberspülen mit Wasser deutlicher sichtbar gemacht worden. Die linke Schnitthälfte zeigt in Bezug auf ihr Aussehen ein natürliches Verhalten.

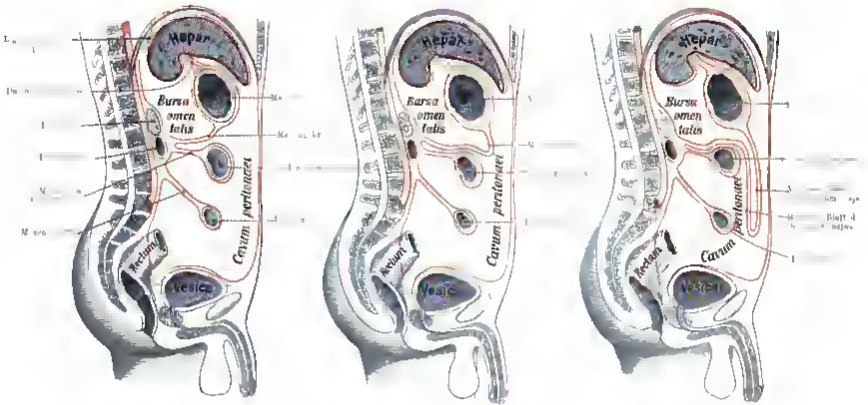

Fig 590 *Fig 591* *Fig 592*

Die Entwickelung des grossen Netzes (Omentum majus) in schematischer Darstellung.

Der Verlauf des Peritoneum wird durch die rothen Linien bezeichnet.

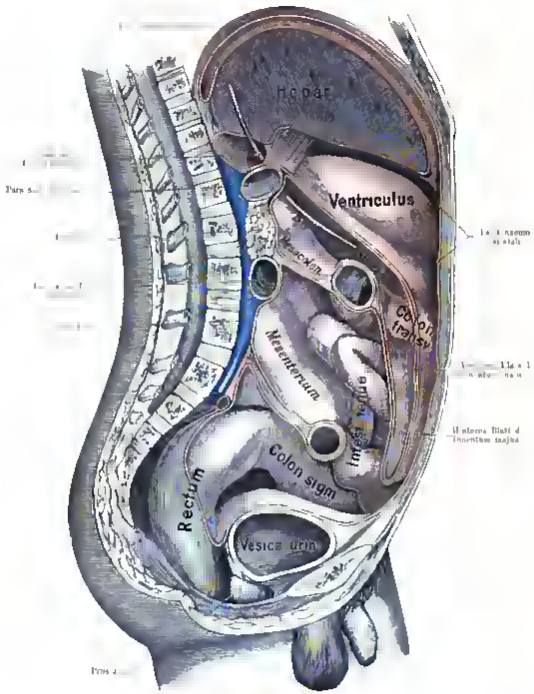

Fig. 593

Rechtsseitiger Sagittalschnitt durch die Bauchhöhle nahe der Medianebene nach Faraboeuf (halbschematisch).

Das Peritonaeum ist in hellrother, seine Schnittlinie in dunkelrother Farbe dargestellt. Ein Vergleich mit Fig. 592 lehrt, dass hier die vier Blätter des Mesocolon transversum bereits zu zwei Blättern verschmolzen sind.

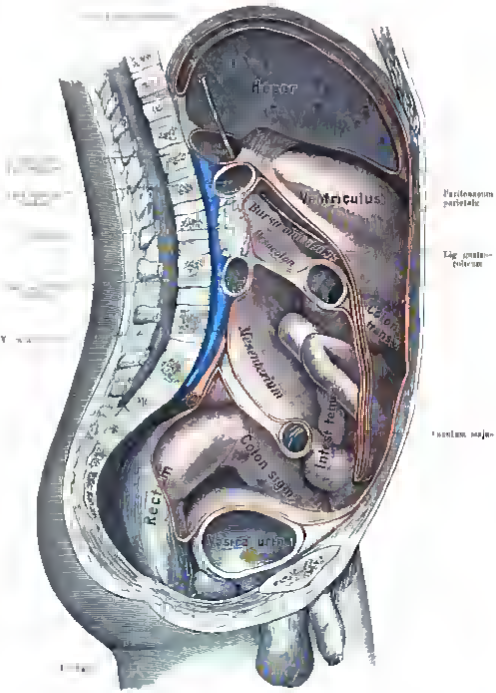

Fig 594

Rechtsseitiger Sagittalschnitt durch die Bauchhöhle nahe der Medianebene nach Faraboeuf (halbschematisch)

Das Peritoneum ist in hellrother, seine Schnittlinie in dunkelrother Farbe dargestellt. Ein Vergleich mit Fig. 593 zeigt, dass hier die vier Blätter des Omentum majus bereits in der Weise miteinander verwachsen sind, wie dies beim Erwachsenen der Fall ist.

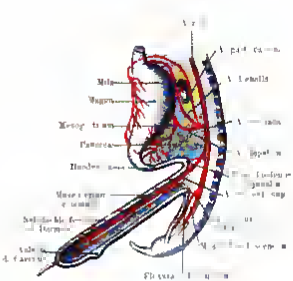

Fig. 595.

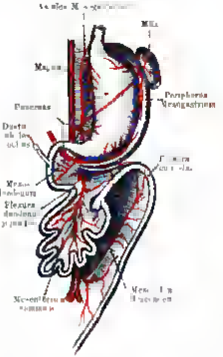

Fig. 596.

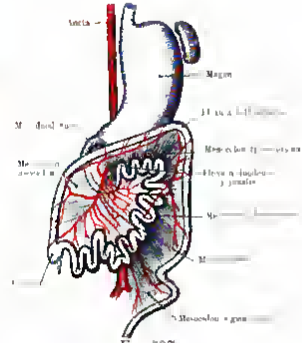

Fig. 597.

Schematische Darstellung der Entwickelung des Magen-Darmkanals nach Toldt.

Fig. 595 vierte Woche. Fig. 596 achte Woche. Fig. 597 viertes Monat des Embryonallebens. Auf Fig. 597 ist bereits die Verschiebung des Coecum nach rechts und unten eingetreten.

Fig 598

Die Lage der Baucheingeweide an der Leiche nach Eröffnung der Bauchhöhle.

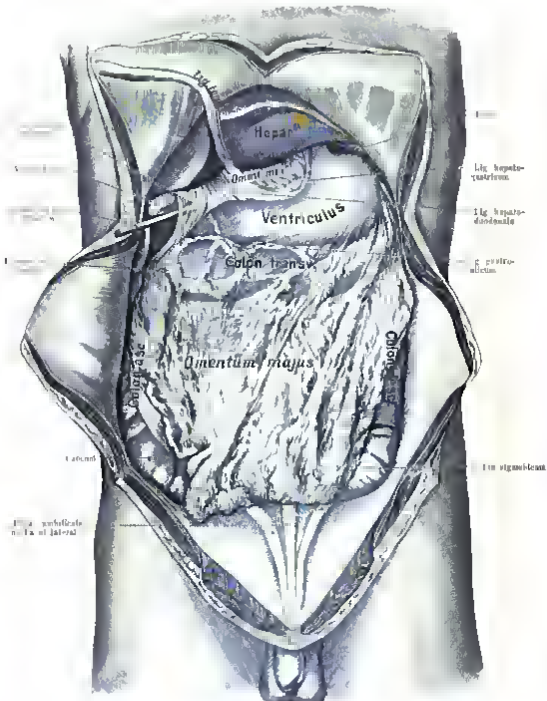

Fig. 549.

Das Omentum minus

Der Magen, das Colon transversum und das Omentum majus sind stark nach abwärts gezogen, um das *Omentum minus* zu zeigen, welches aus dem Lig. hepato-gastricum und hepato-duodenale besteht. An das letztere schliesst sich als Varietät das Lig. hepato-colicum an.

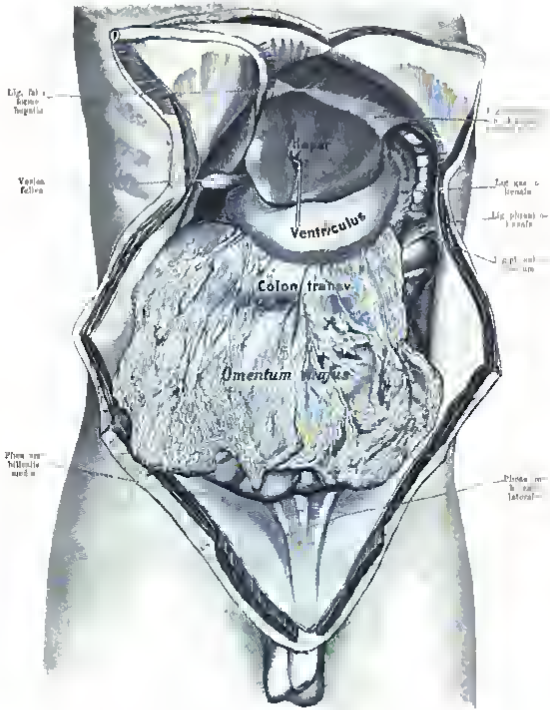

Fig 600

Die Bänder der Milz und der oberen Leberfläche.

Dasselbe Präparat wie Fig 599; nur ist hier der Magen noch mehr nach rechts und der linke Leberlappen stark nach abwärts gezogen, um das *Lig. falciforme* und *coronarium hepatis* sowie das *Lig. gastro-lienale*, *phrenico-lienale* und *phrenico-colicum* zu zeigen.

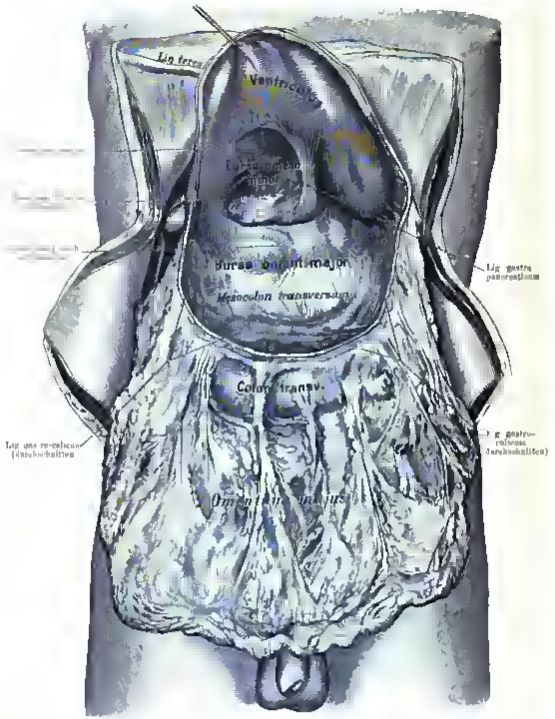

Fig. 601

Die Bursa omentalis, von vorn eröffnet.

Das Lig. gastro-colicum ist durchschnitten und der Magen nach aufwärts gezogen, wodurch sich das *Lig. gastro-pancreaticum* anspannt. Bursa omentalis minor = *Vestibulum bursae omentalis.*

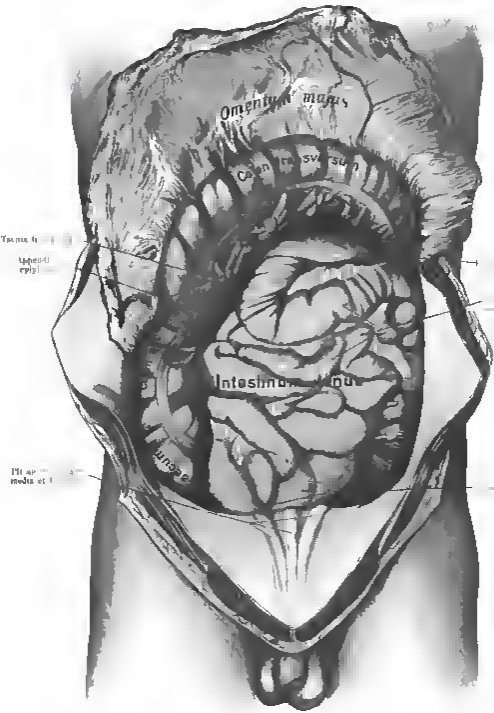

Fig. 602

Uebersichtsbild über den Verlauf des Caecum und Colon

Das Omentum majus nebst dem Colon transversum ist nach oben zurückgelegt; man sieht den hufeisenförmigen Verlauf des *Caecum* und *Colon*, welche die Dünndärme, *Intestinum tenue*, umrahmen.

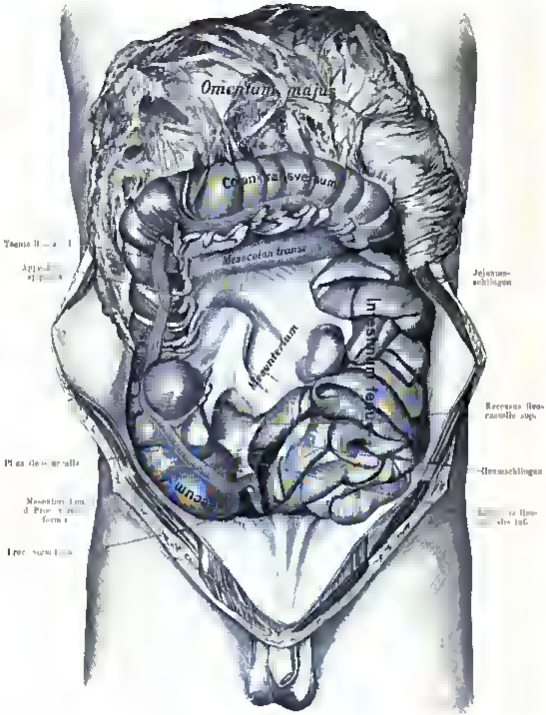

Fig. 603.

Das Caecum und die in seiner Nachbarschaft gelegenen Recessus.

Dasselbe Präparat wie Fig. 602, nur sind hier die Dünndarmschlingen sämmtlich nach links hinübergelegt, um den *Recessus ileocaecalis superior* und *inferior* zu zeigen. Auch der *Proc. vermiformis* wird hier zuerst sichtbar.

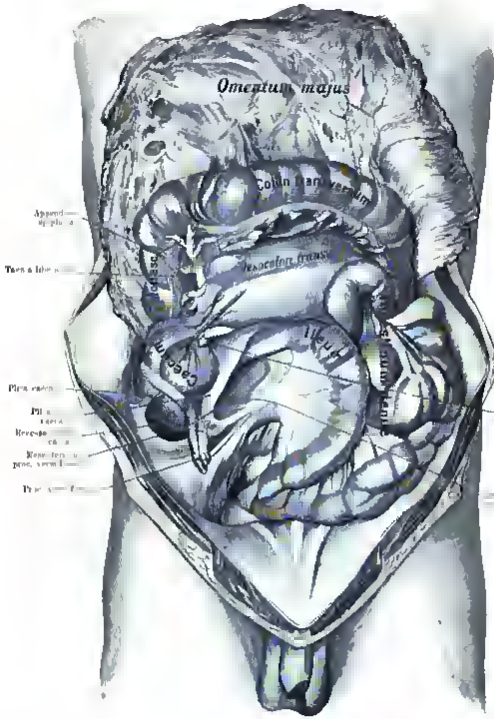

Fig. 604

Das Caecum und die in seiner Nachbarschaft gelegenen Recessus

Dasselbe Präparat wie Fig. 603 nur ist hier das Caecum nach aufwärts gezogen, so dass man ausser dem Rec. ileocaecalis sup. und inf. noch den *Recessus retrocaecalis* sieht

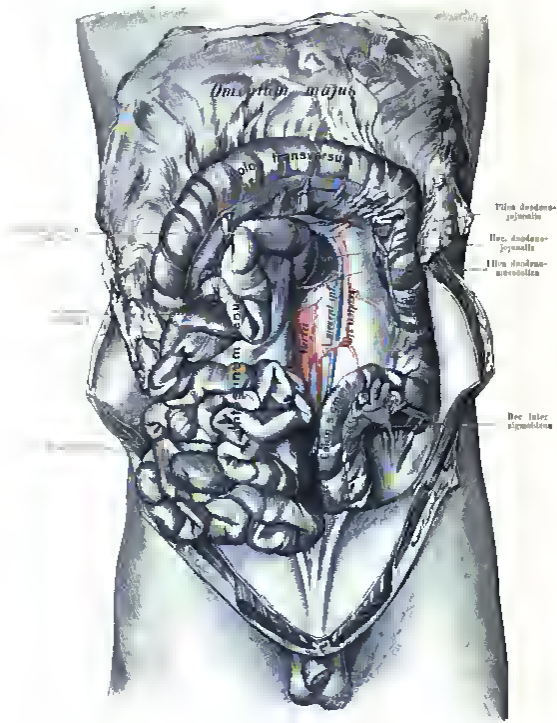

Fig. 605

Der Recessus duodeno-jejunalis und intersigmoideus

Dasselbe Präparat wie Fig. 604 nur sind hier die Dünndärme vollständig nach rechts hinübergelegt, um den *Recessus duodeno-jejunalis*, und das Colon sigmoideum umporgehoben, um den *Recessus intersigmoideus* zu zeigen

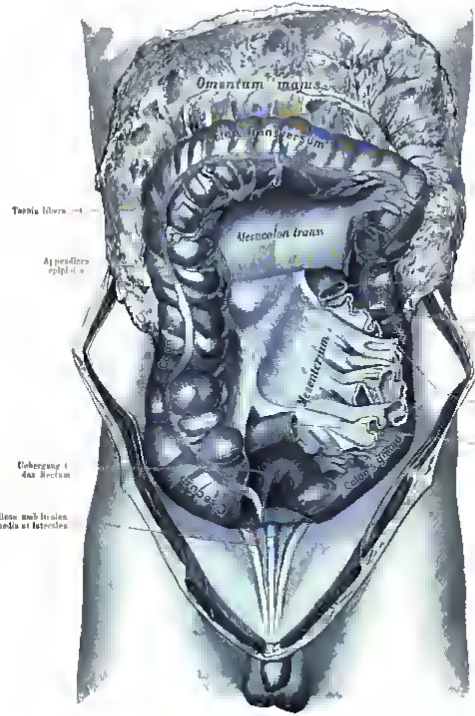

Fig 606

Das Mesenterium.

Dasselbe Praparat wie Fig 605 Der Dünndarm ist hier von der Flexura duodeno-jejunalis bis zum Endstück des Ileum am Ansatz des *Mesenterium* abgeschnitten und das letztere nach links gelegt, um es in ganzer Ausdehnung zu zeigen

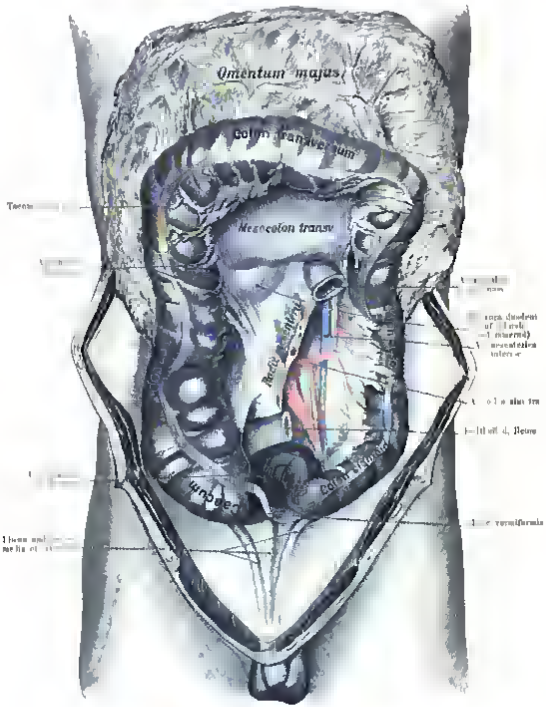

Fig. 607.

Die Radix mesenterii.

Dasselbe Präparat wie Fig. 606. Das Mesenterium ist hier abgeschnitten, um den Verlauf seiner Wurzel zu zeigen.

Digitized by Google

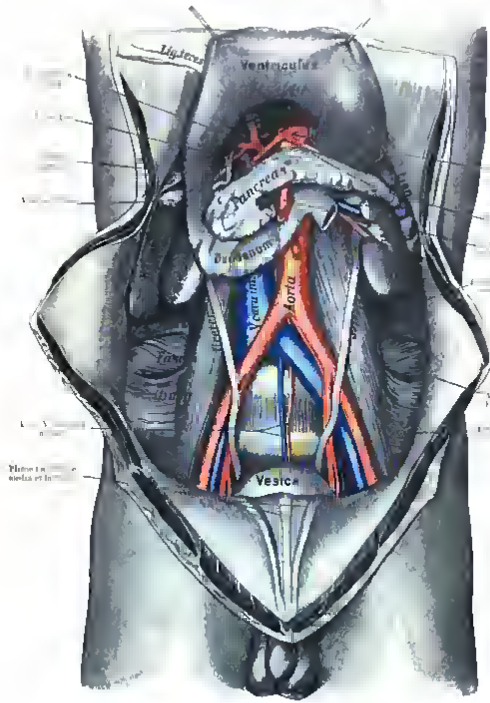

Fig. 608.

Magen, Pancreas und Duodenum

Dasselbe Präparat wie vorhin; nur ist hier der ganze Dickdarm entfernt, der Magen emporgehoben und hierauf das Pancreas und Duodenum präparirt

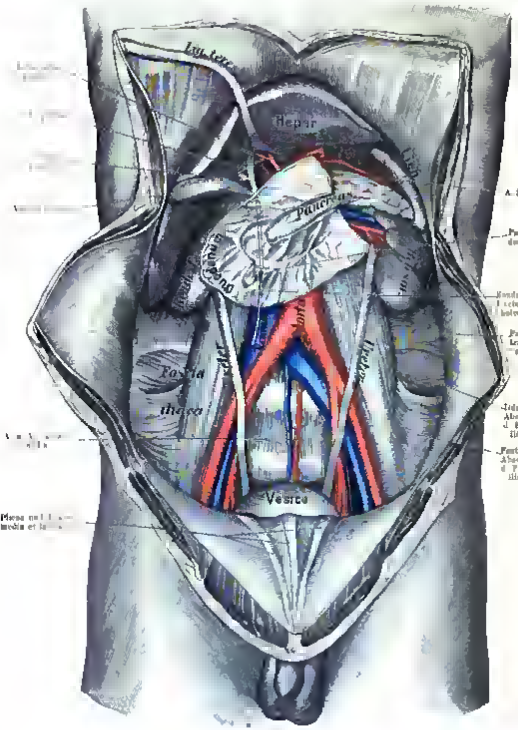

Fig 609

Das Duodenum eröffnet.

Dasselbe Präparat wie Fig 608 doch ist hier nach Entfernung des Magens das Duodenum an der Convexität aufgeschnitten und ausgebreitet, um eine Sonde in den Ductus choledochus einführen zu können (vergl. auch Fig 554 u 555).

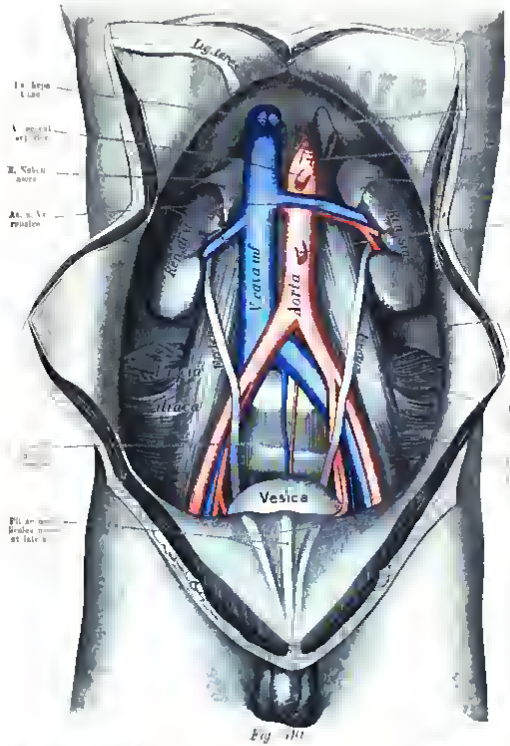

Fig. 410

Die Lage der Nieren, Nebennieren und Ureteren (Ansicht von vorn)

Dasselbe Präparat wie Fig 409 Die Leber, der Magen, das Duodenum, das Pancreas und die Milz sind jetzt entfernt, um die Lage der Harnorgane an der hinteren Bauchwand zu zeigen (vergl auch Fig 405)

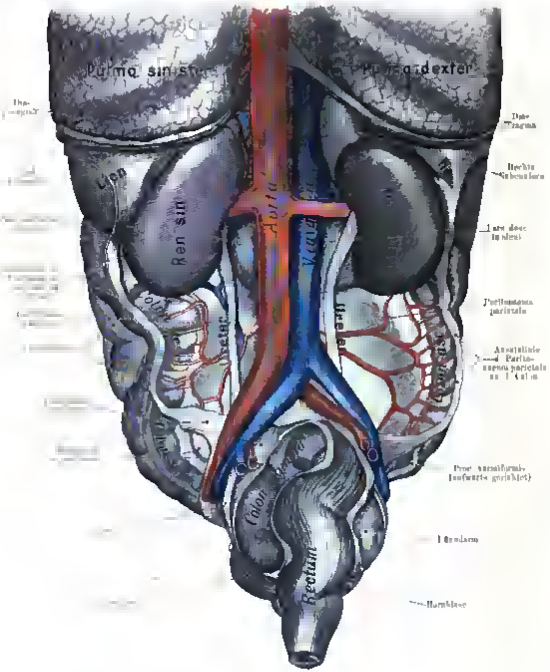

Fig. 611

Die Lage der Nieren, Nebennieren und Ureteren (Ansicht von hinten). Nach einem Modell von W. His

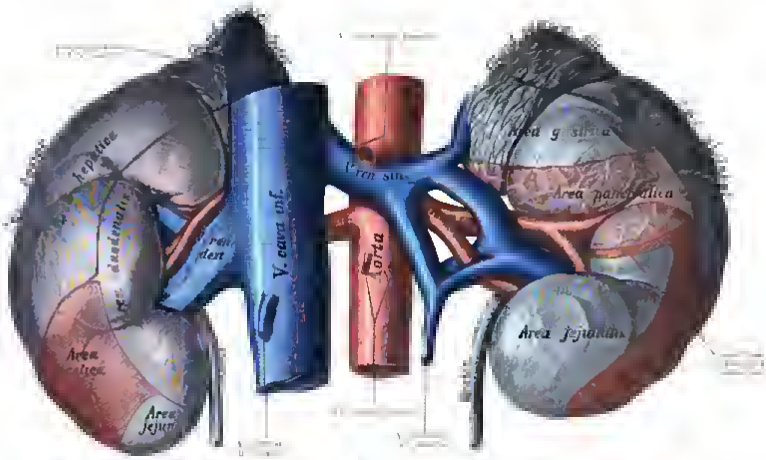

Fig. 612

Die Beziehungen der Nieren und Nebennieren zu den Nachbarorganen. (Ansicht von vorn.)

Die Nieren und Nebennieren in natürlicher Stellung; die Anlagerungsstellen der Nachbarorgane sind durch besondere Umgrenzungslinien als Höfe (Areae) markirt.

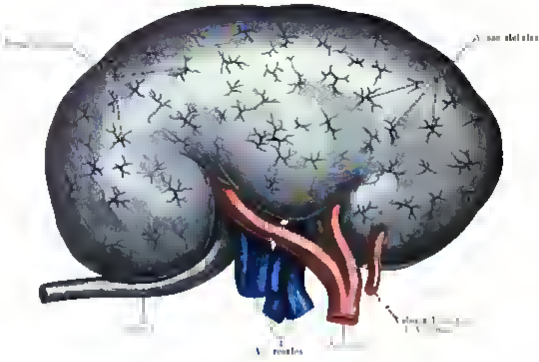

Fig 613.

Normale menschliche Niere eines Erwachsenen. Naturl. Grösse.

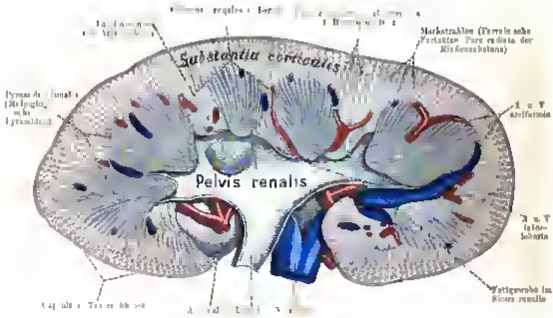

Fig 614

Längsschnitt einer normalen Niere mit injicirten Blutgefässen

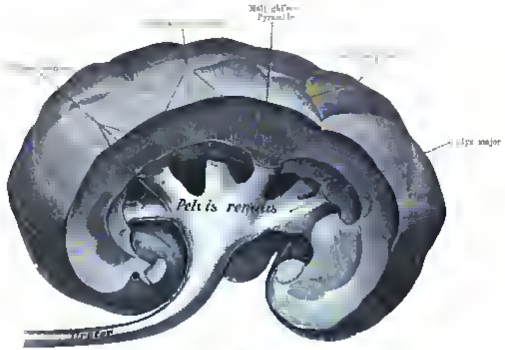

Fig. 615.

Das Nierenbecken nach Abtragung eines Theiles der Nierensubstanz

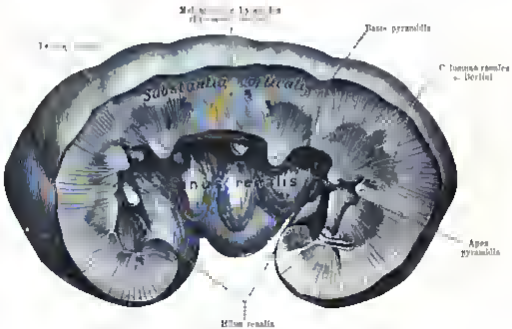

Fig. 616.

Der Sinus renalis nach Entfernung des Nierenbeckens

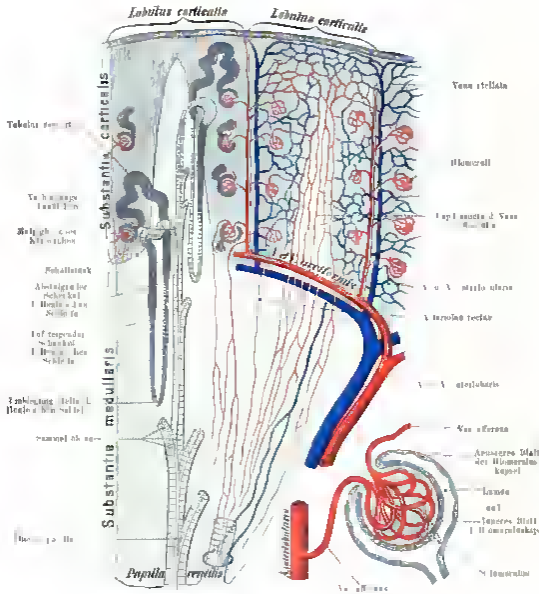

Fig 617

Schematische Darstellung der Nierenstructur nach Ph Stöhr

Die *Substantia corticalis* ist dunkel, die *Substantia medullaris* nebst den Markstrahlen in heller Schraffirung gehalten Rechts unten ist ein Glomerulus in vergrössertem Massstabe dargestellt.

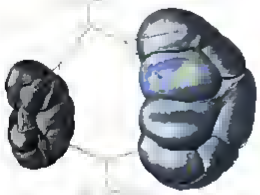

Fig. 618.

Nieren eines 6monatlichen Embryo (links) und eines Neugeborenen (rechts)

Fig. 619

Zwei Längsschnitte durch die beiden Nebennieren.

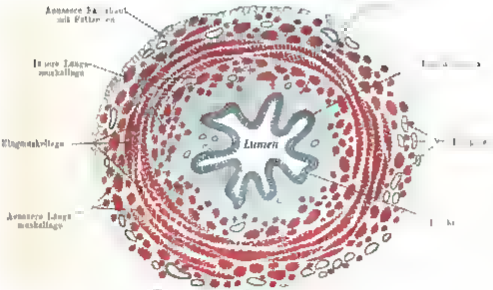

Fig. 620.

Querschnitt durch den unteren Theil des Ureters. Vergr. $^{10}/_{1}$

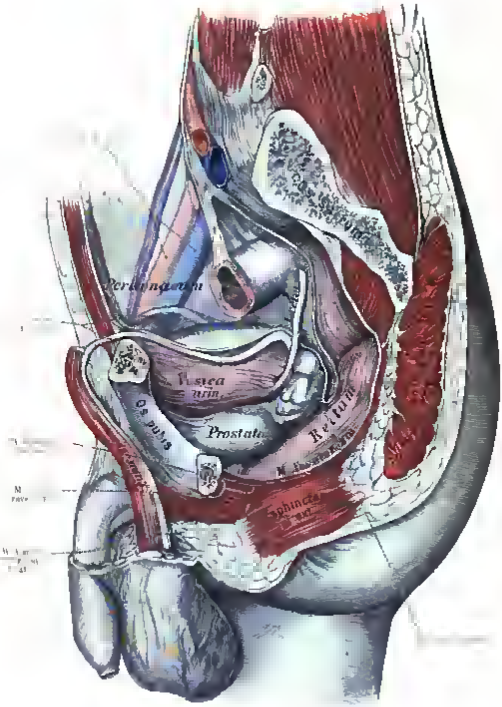

Fig. 621

Profilansicht der männlichen Beckenorgane.

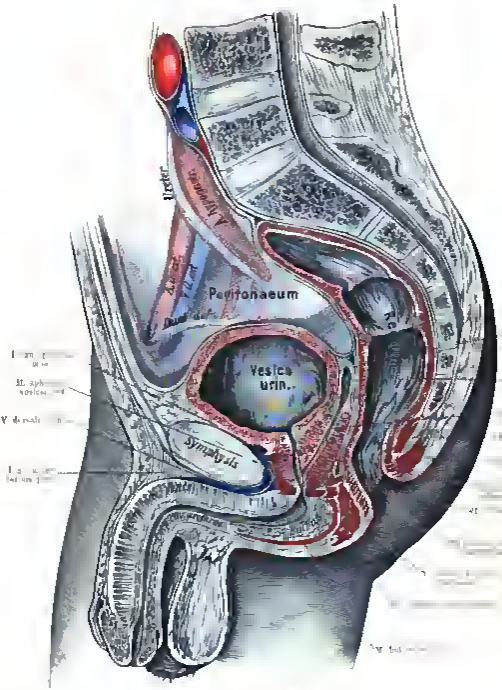

Fig. 622

Medianschnitt der männlichen Beckenorgane.

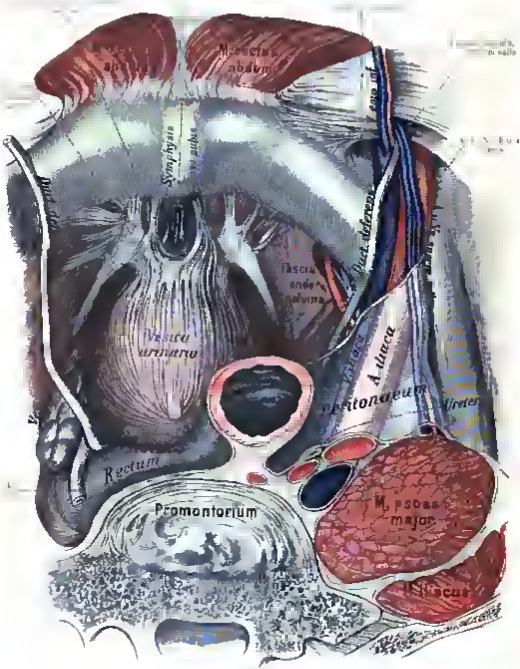

Fig. 62a.

Die männliche Harnblase von oben betrachtet.

Die fast vollständig entleerte Harnblase ist hier von der vorderen Beckenwand bei pigmentirt und nach hinten gelegt, um ihre Verbindungen mit dem Os pubis und der Fascia endopelvina zu zeigen.

Fig. 624.

Die Lage der Harnblase, Prostata, Samenblasen und Samenleiter in der Ansicht von hinten.

Dasselbe Präparat wie Fig. 572, nur ist hier der M. glutaeus maximus, das Kreuzbein und das Rectum gänzlich entfernt. Harnblase vollständig leer.

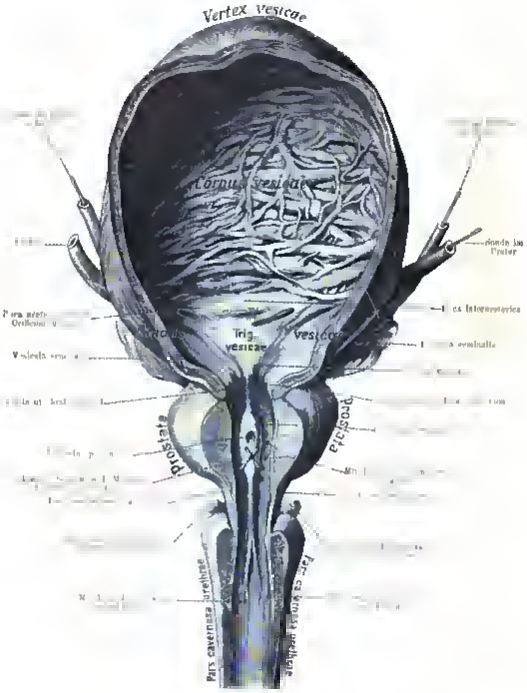

Fig. 625

Die Harnblase und Prostata eines Mannes (von vorn eröffnet).

Die Urethra ist vorn in der Medianlinie aufgeschnitten und hierauf die vordere Blasenwand entfernt.

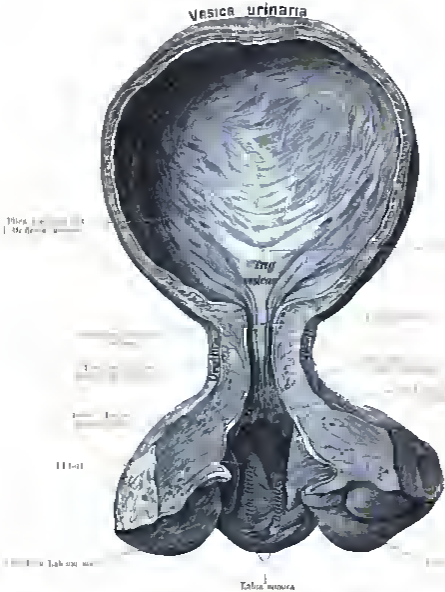

Fig. 624.

Die Harnblase und Urethra eines Weibes (von vorn eröffnet).

Die Urethra ist vorn in der Mediane aufgeschnitten und hierauf die vordere Blasenwand entfernt.

Fig 627

Die Musculatur der männlichen Harnblase (Stratum externum) Ansicht von vorn

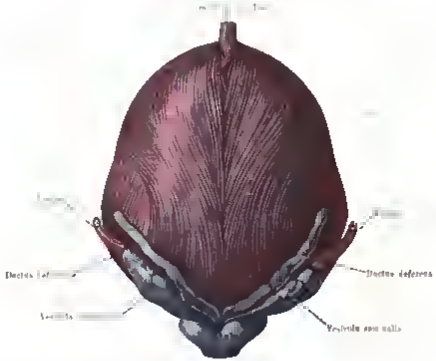

Fig 628

Die Musculatur der männlichen Harnblase (Stratum externum) Ansicht von hinten



Fig. 629.

Die Musculatur der männlichen Harnblase (Stratum externum und medium). Ansicht von hinten.

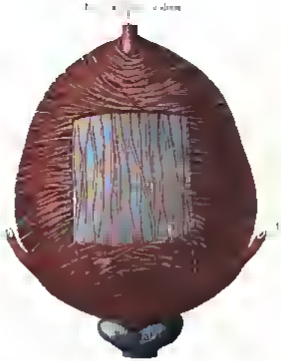

Fig. 630.

Die Musculatur der männlichen Harnblase (Stratum medium und internum). Ansicht von hinten.

Fig 671

Die Innenfläche der hinteren Blasenwand eines älteren Mannes mit stark hypertrophischer Musculatur und Prostata (sogen Balkenblase). Natürliche Grösse. Berl. anatom Sammlung

Hier ist besonders die tellerförmige Basis prostatae zu beachten.

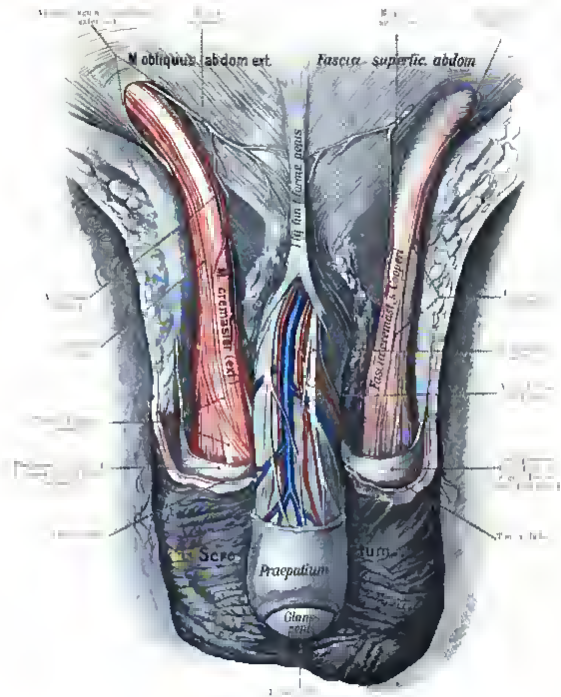

Fig 632

Die äusseren Geschlechtstheile eines Mannes.

Auf der linken Seite ist die Haut nebst der Tunica dartos und das unter der letzteren befindliche lockere Bindegewebe, auf der rechten Seite ist ausserdem noch die Fascia cremasterica entfernt

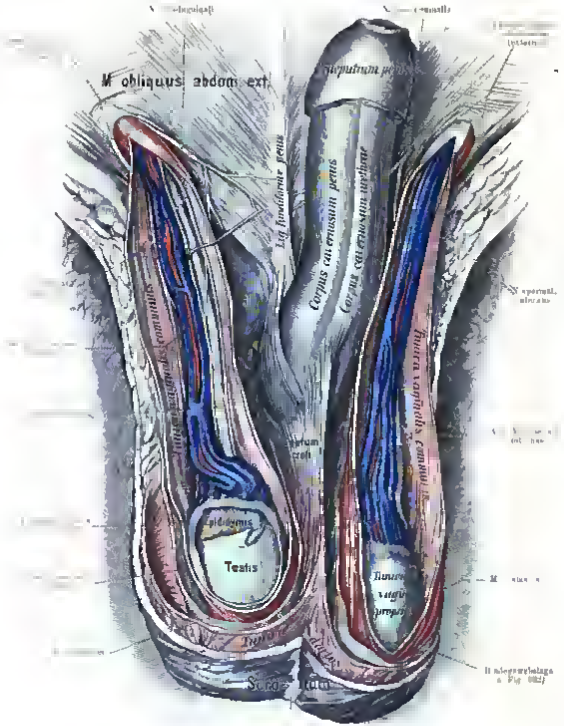

Fig 631.

Die äusseren Geschlechtstheile eines Mannes

Dasselbe Präparat wie Fig 632[illegible] nur ist hier beiderseits die *Tunica vaginalis communis* der Länge nach aufgeschnitten. Auf der rechten Seite ist auch die *Tunica vaginalis propria* eröffnet. Der Penis ist in die Höhe gelegt, um das Septum scroti zu zeigen

Digitized by Google

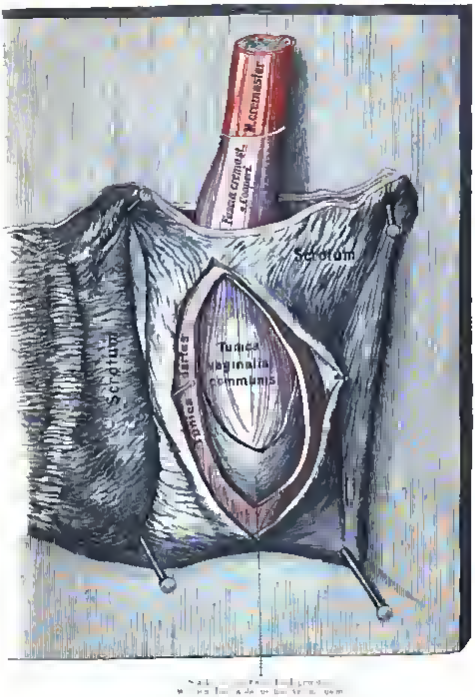

Fig. 634

Die Präparation der Hodenhüllen auf dem Seirsaal

Das Scrotum wird auf ein Brett gelegt, ausgespannt und durch vier Nägel befestigt; hierauf durch einen vertikalen Schnitt erst das Scrotum, dann die Tunica dartos mitsamt der darunter befindlichen Bindegewebslage erst durchschnitten und dann zur Seite präpariert.

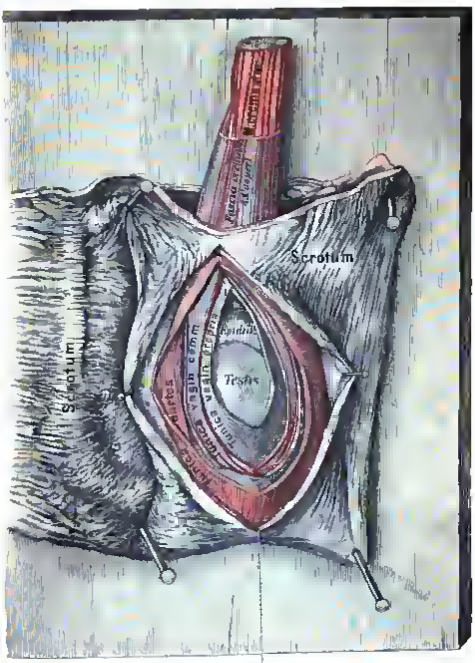

Fig. 675.

Die Präparation der Hodenhüllen auf dem Secirsaal.

Das Präparat wie auf Fig. 674 — nur ist hier auch noch die *Tunica vaginalis communis* nebst dem dranhängenden *M. cremaster* und schliesslich auch die *Tunica vaginalis propria* gespalten.

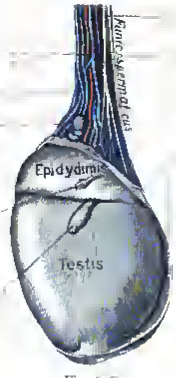

Fig. 636.

Hoden, Nebenhoden und Samenstrang (mediale Fläche).

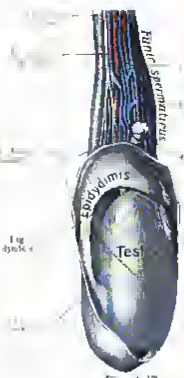

Fig. 637.

Hoden, Nebenhoden und Samenstrang (von vorn gesehen).

Fig. 638.

Hoden, Nebenhoden und Samenstrang (laterale Fläche).

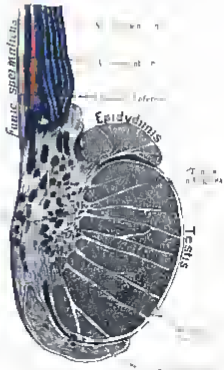

Fig. 639.

Hoden, Nebenhoden und Samenstrang (Sagittalschnitt).

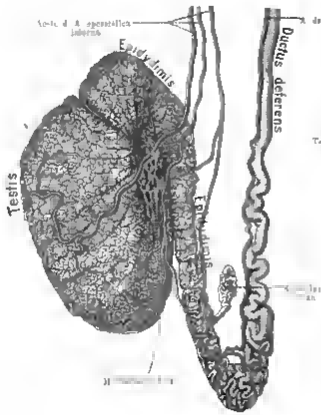

Fig 640

Injicirter Hoden und Nebenhoden. Nach Arnold.

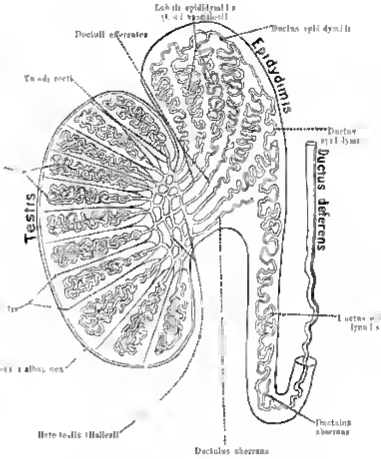

Fig 641

Schema des Verlaufes der Kanälchen im Hoden und Nebenhoden.

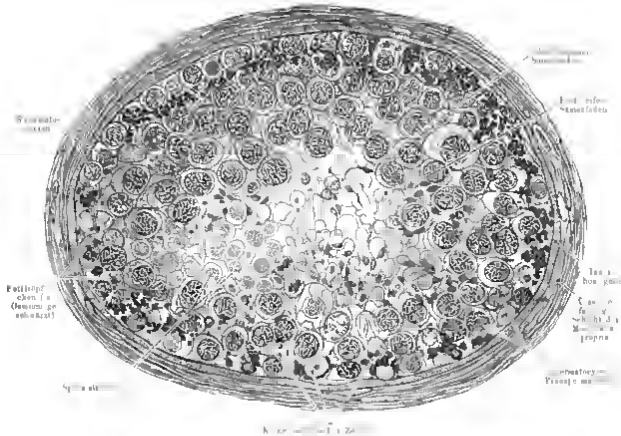

Fig 642

Querschnitt durch ein gewundenes Samenkanälchen Nach Koelliker. Vergr. 570.

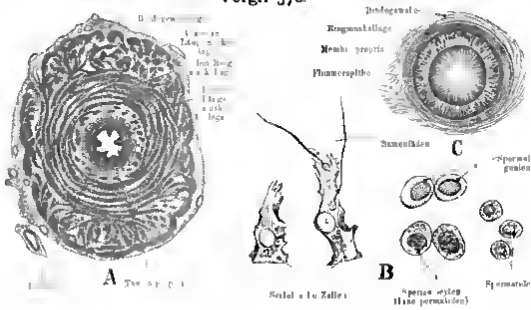

Fig 643

A Querschnitt durch den Anfangstheil des Ductus deferens, nach Stoehr Vergr 24 B Isolirte Zellen aus Fig 642 Vergr 500. C. Querschnitt des Ductus epididymidis, nach Stoehr Vergr 156

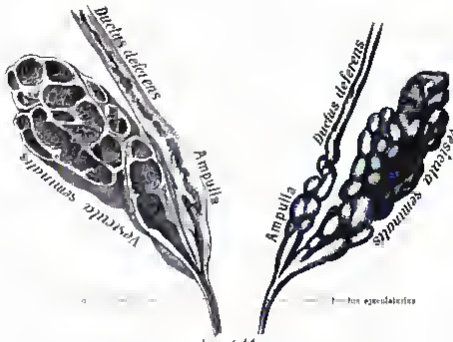

Fig. 644

Isolirte Samenblasen und Samenleiter.
Links der Länge nach durchschnitten, rechts injicirt.

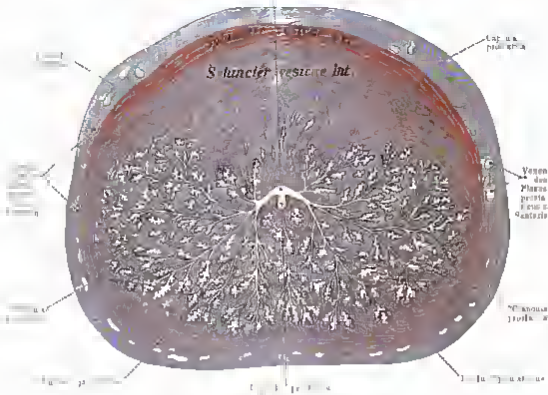

Fig. 645

Querschnitt der Prostata in Höhe des Colliculus seminalis (halbschematisch).
In Bezug auf die Prostata ist auch Fig. 625 zu vergleichen.

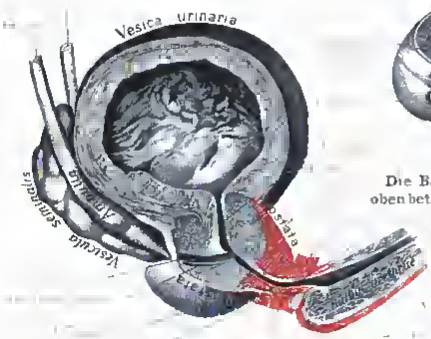

Fig. 647.

Die Basis prostatae von oben betrachtet nach Sappey.

Fig. 646.

Medianschnitt durch die Blase und den Anfangstheil der Harnröhre.

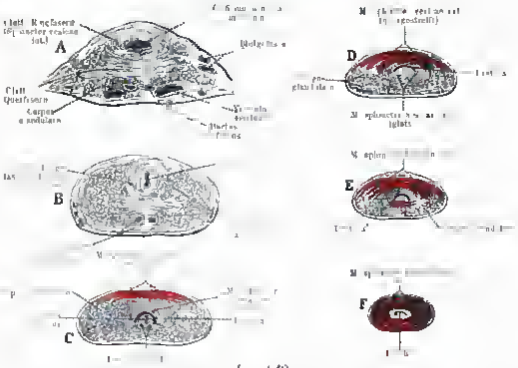

Fig. 648.

Sechs Querschnitte durch die Prostata nach Henle

A durch die Basis, F durch die Spitze der Prostata. Der quergestreifte *M. sphincter vesicae ext.* ist ebenso wie in Fig. 646 in rother Farbe dargestellt.

Fig. 649

Harnblase, Urethra und Penis. Ansicht von vorn

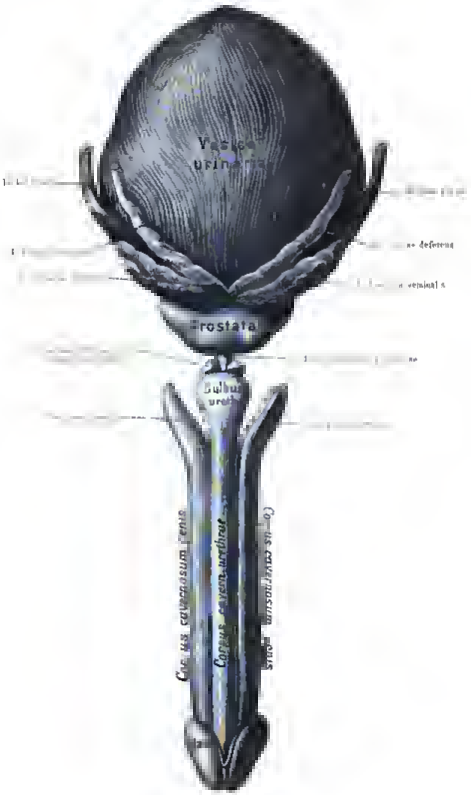

Fig. 650

Harnblase, Urethra und Penis Ansicht von hinten.

Fig. 611

Die Pars cavernosa urethrae, durch einen Medianschnitt an der Unterseite eröffnet

Fig. 652

Der erigirte Penis. Ansicht von vorn und unten. Injicirtes Trockenpräparat. Berl. anatom. Sammlung.

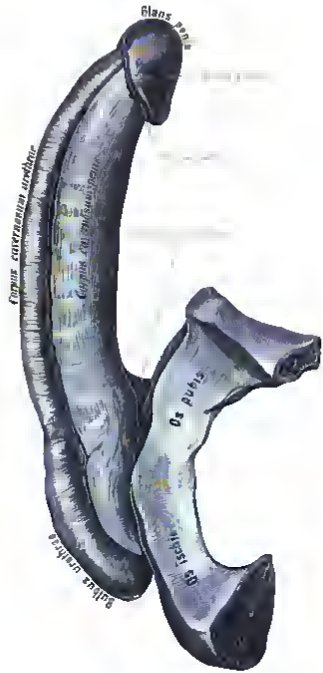

Fig 653.

Der erigirte Penis. Profilansicht. Injicirtes Trockenpräparat. Berl anatom Sammlung

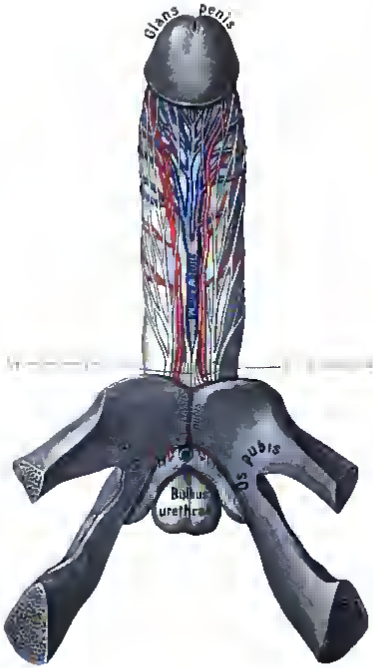

Fig 654

Der erigirte Penis Ansicht von hinten und oben. Dasselbe Präparat wie Fig. 653, mit eingezeichneten Nerven und Blutgefässen

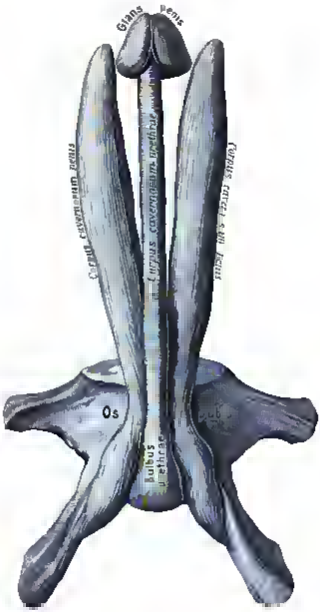

Fig. 655.

Die isolirten Corpora cavernosa penis und urethrae Ansicht von vorn und unten Injicirtes Trockenpräparat. Berl. anatom. Sammlung

Fig 66b

Die isolirten Corpora cavernosa penis und urethrae. Profilansicht. Injicirtes Trockenpräparat. Berl. anatom. Sammlung.

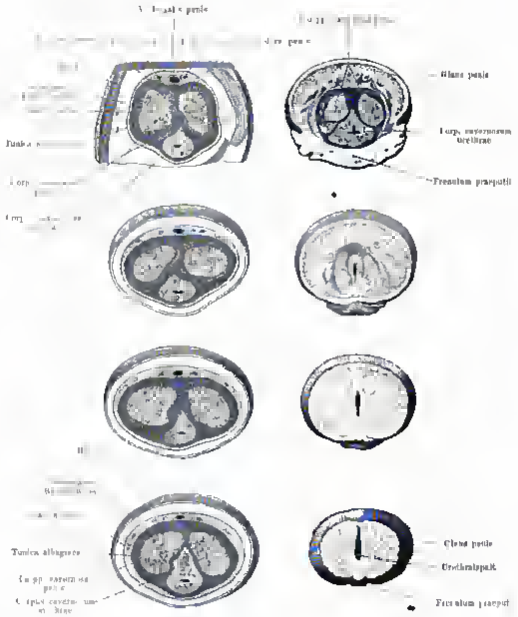

Fig. 657

Acht Querschnitte von der Radix penis bis zur Spitze der Glans penis. Berl. anatom. Sammlung. Hartung in Müller'scher Flüssigkeit.

Hier ist hauptsächlich die Form der Urethra zu beachten.

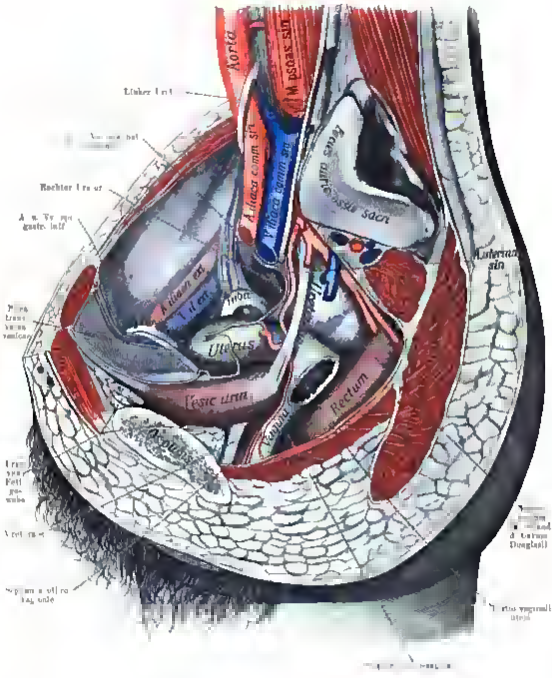

Fig 658

Die weiblichen Beckenorgane im Profil. Modificirt nach einem Präparat der Berl. anatom. Sammlung.

Ein Theil der linken Beckenhälfte ist durch einen Sagittalschnitt in der Gegend der *Artic. sacro-iliaca sin.* entfernt.

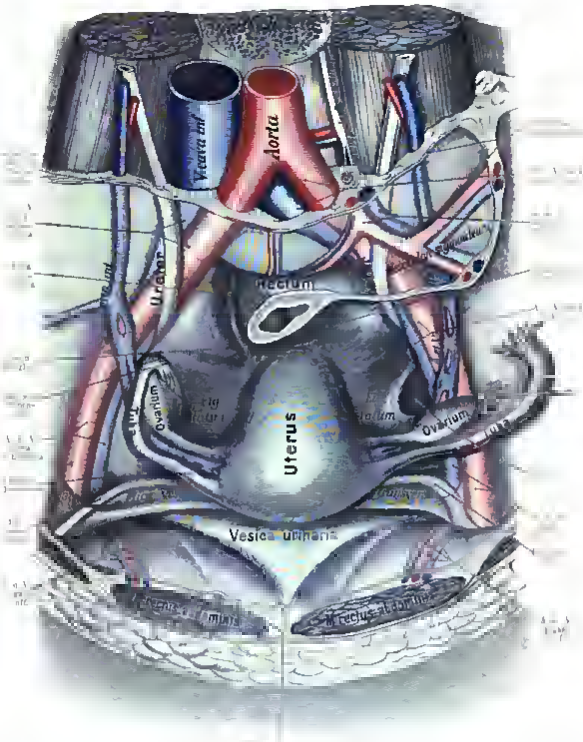

Fig. 659.

Die normalen Beckenorgane eines erwachsenen Weibes. Ansicht von oben. Nat. Grösse Nach Waldeyer.

Auf der linken Seite ist die Tube nebst dem Lig. latum und Ovarium nach seitwärts gezogen, um die *Fossa ovarica* zu zeigen, in welche das Ovarium eingelagert ist.

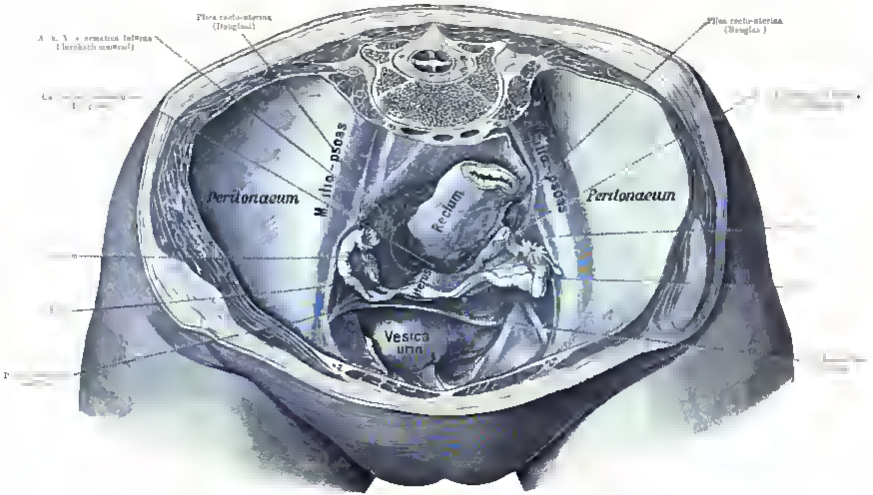

Fig. 609.

Die normalen Beckenorgane eines neugeborenen Mädchens. Berl. anatom. Sammlung. Uterus in Extramedianstellung.



Fig. 666

Die äusseren Geschlechtsorgane eines neugeborenen Mädchens Berl. anat. Samml

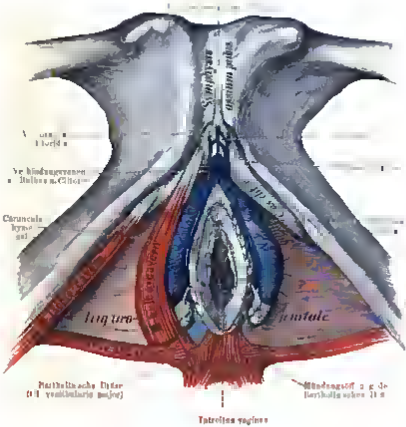

Fig. 667

Die Schwellkörper des Weibes.

Die grossen und kleinen Schamlippen links auch der M. bulbo-cavernosus, sind entfernt

Fig 648

Die isolirten weiblichen Genitalien nebst der Harnblase

Die Abbildung soll veranschaulichen in welcher Weise die soeben erwähnten Organe auf dem Seeurboden zu präpariren sind. Es ist zu beachten, dass die Urethra mit der Vagina untrennbar verwachsen ist.

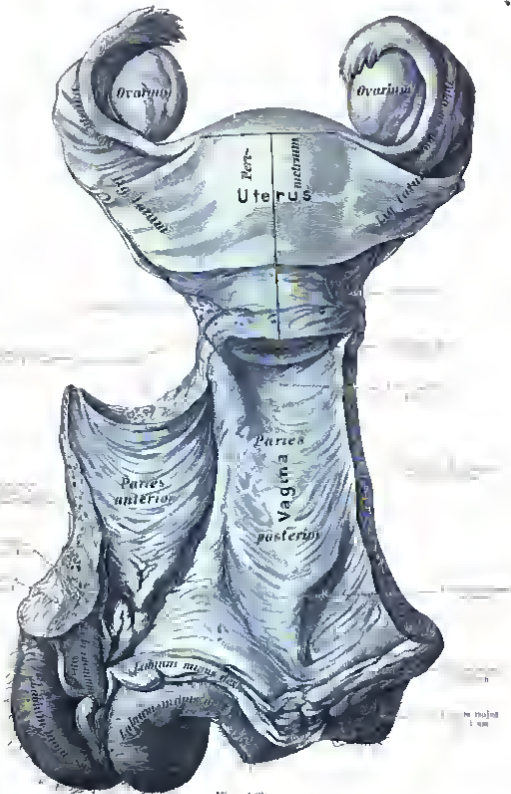

Fig. 669

Die isolirten weiblichen Genitalien nebst der Harnblase.

Dasselbe Präparat wie Fig. 668, nur ist hier die Vagina durch einen seitlichen Längsschnitt, das vordere Scheidengewölbe durch einen Querschnitt eröffnet und der T-Schnitt zur Eröffnung des Uterus angegeben.

Digitized by Google

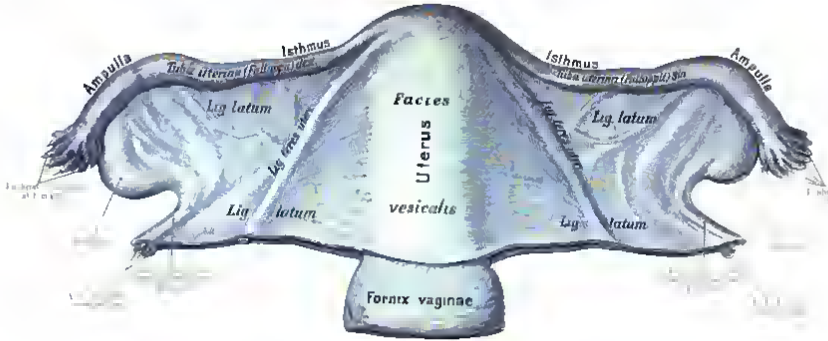

Fig 670

Die inneren Geschlechtsorgane einer 15jahrigen Jungfrau in ausgebreitetem Zustande Nat Grösse. Ansicht von vorn Berl. anatom. Sammlung.

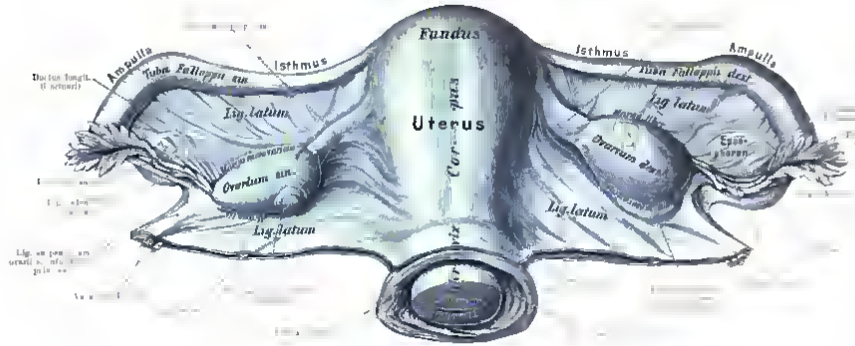

Fig. 671

Die inneren Geschlechtsorgane einer 15jährigen Jungfrau in ausgebreitetem Zustande. Nat. Grösse. Ansicht von hinten. Berl. anatom. Sammlung.

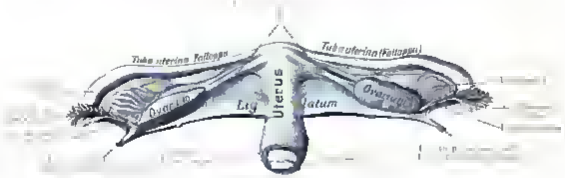

Fig. 672

Die inneren Geschlechtsorgane eines neugeborenen Mädchens in ausgebreitetem Zustande. Ansicht von hinten. Berl. anatom. Sammlung.

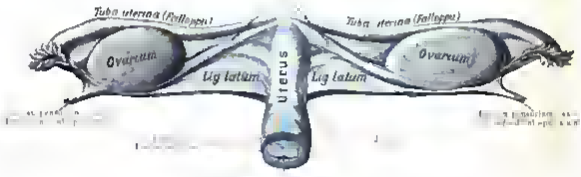

Fig. 673.

Die ausgebreiteten inneren Geschlechtsorgane einer Erwachsenen mit infantilem Uterus. Nat. Grösse. Ansicht von hinten. Berl. anatom. Sammlung.

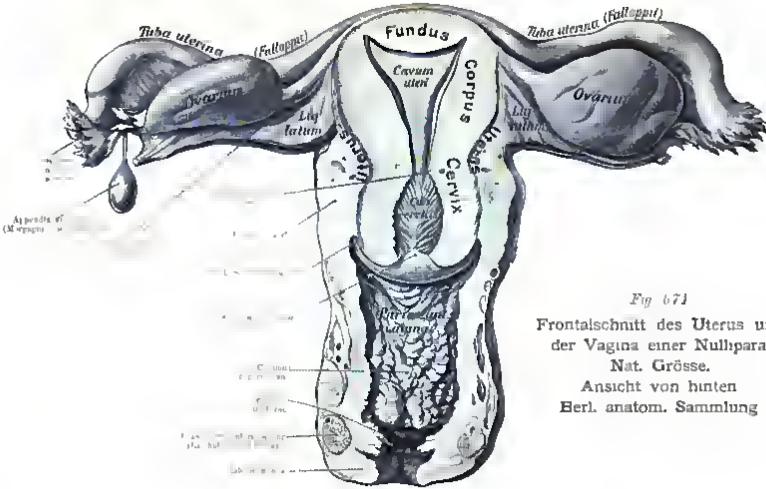

Fig. 671

Frontalschnitt des Uterus und der Vagina einer Nullipara. Nat. Grösse. Ansicht von hinten Berl. anatom. Sammlung

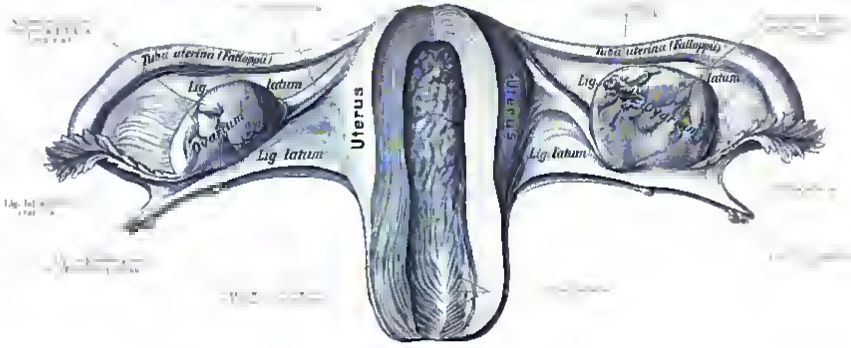

Fig. 675

Die ausgebreiteten inneren Geschlechtsorgane einer Nullipara. Nat. Grösse. Ansicht von hinten. Berl. anatom. Sammlung.

Menstruirter Uterus mit gewulsteter Schleimhaut (vgl. Fig. 674). Rechts ein frisch geplatzter Graaf'scher Follikel.

Fig. 676a



Fig. 676b

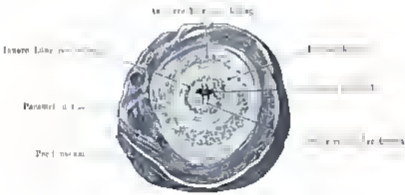

Fig. 676c

Fig. 676d

Vier Querschnitte durch den Uterus und das Scheidengewölbe. a) durch den Fundus uteri in Höhe der Tubenmündung, b) durch das Corpus uteri, c) durch die Cervix uteri, d) durch das Scheidengewölbe (narbig veränderte Portio eines Fundus uteri Multipara)

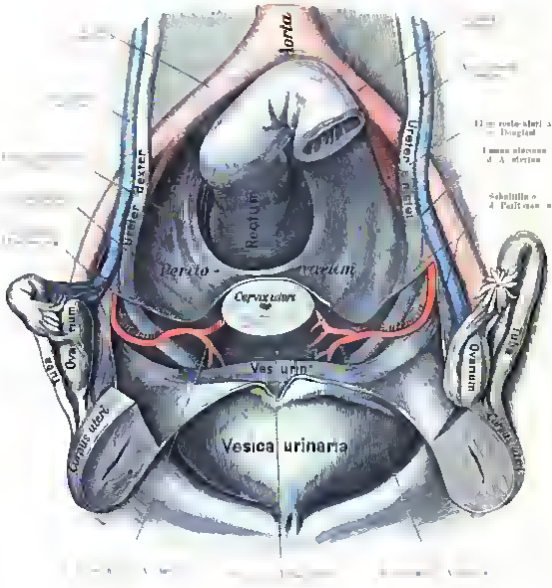

Fig. 677

Die Lage des Ureters zur A uterina. Ansicht von vorn und oben Nach Tandler und Halban

Das Corpus uteri ist von der Cervix abgelöst, darauf durch einen Medianschnitt gespalten, sodann die beiden Hälften zur Seite gelegt und die A uterina beim Ureter frei präpariert.

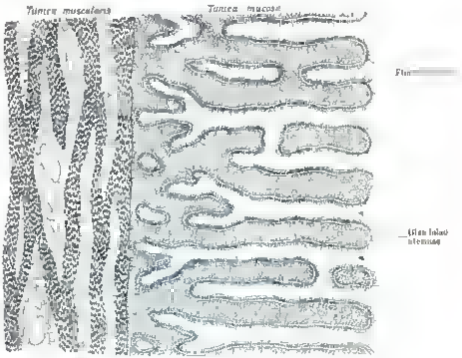

Fig 678

Längsschnitt durch die Wand des Corpus uteri.

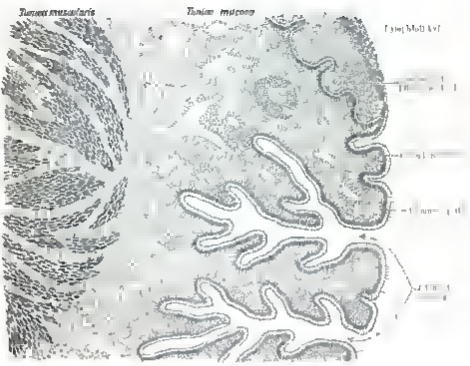

Fig 679.

Längsschnitt durch die Wand der Cervix uteri.



Fig 680

Querschnitt durch den Isthmus tubae. Vergr. 40
Modificirt nach Sobotta

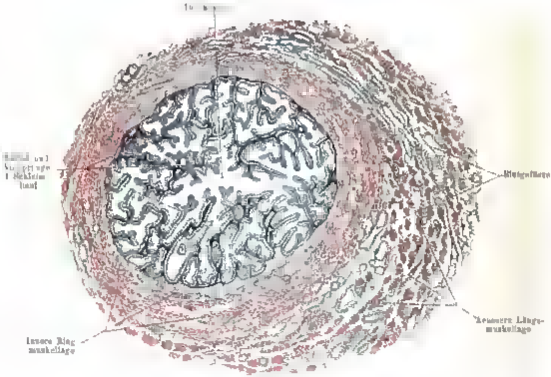

Fig 681

Querschnitt durch die Ampulla tubae. Vergr. 40.
Modificirt nach Stoehr.

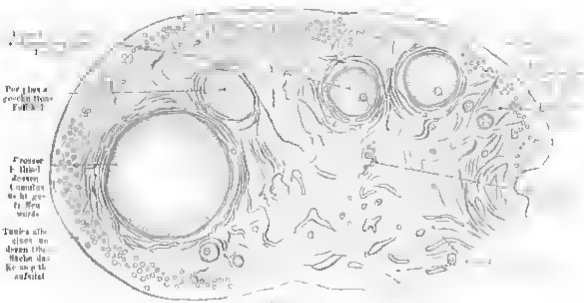

Fig. 682

Querschnitt durch das Ovarium eines 8jährigen Mädchens
Vergr. 15. Nach Stoehr.

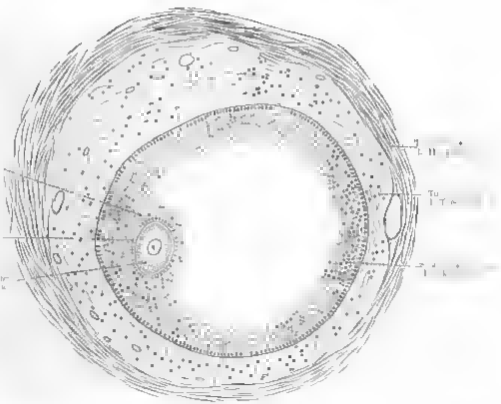

Fig. 683

Ein reifender Graaf'scher Follikel. Vergr. 40. Nach Stoehr.

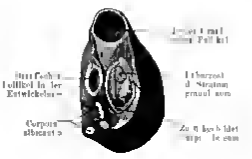

Fig 684

Reifer Graaf'scher Follikel, kurz vor dem Bersten. Nat. Grösse. Berl. anatom. Sammlung.

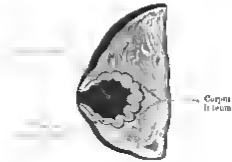

Fig 685

In Bildung begriffenes Corpus luteum, acht Tage nach der Empfängnis. Nat. Grösse. Nach Kölliker.

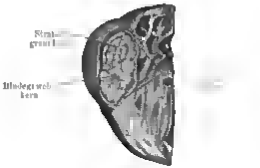

Fig 686

Vollentwickeltes Corpus luteum am Ende des ersten Schwangerschaftmonates. Nat. Grösse. Berl. anatom. Sammlung.

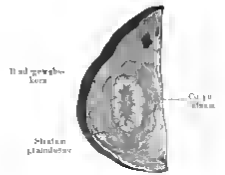

Fig 687

In Rückbildung begriffenes Corpus luteum aus dem fünften Schwangerschaftsmonat. Nat. Grösse. Nach Kölliker.

Digitized by Google

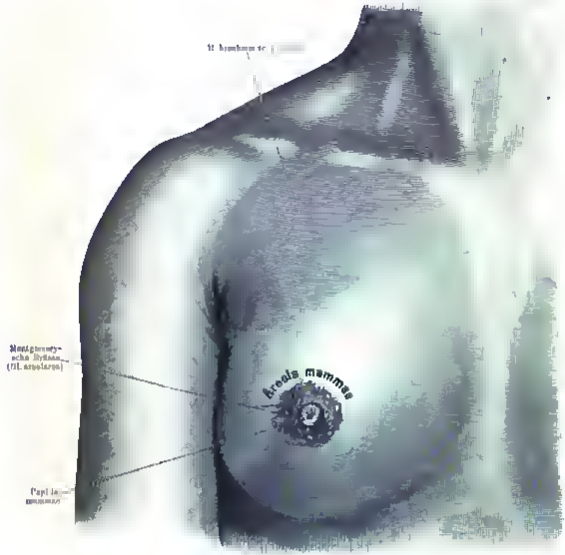

Fig. 688

Die Brust eines jungfräulichen Weibes.



Fig. 689.

Der Drüsenkörper einer jungfräulichen Mamma.

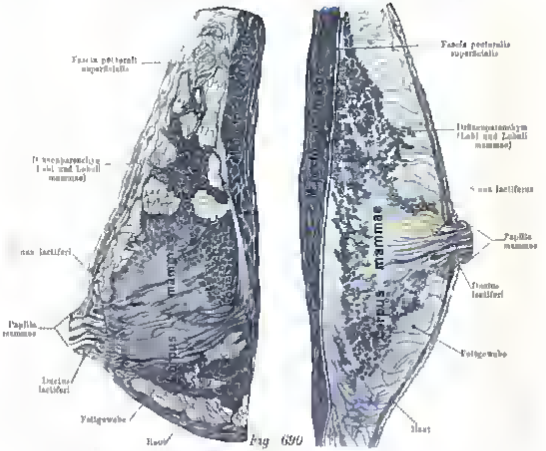

Fig. 690.

Zwei Sagittalschnitte durch die Mamma; rechts einer Jungfrau, links einer Schwangeren.

Fig. 671.

Schwangerer Uterus aus der zweiten Woche mit geöffneter Fruchtkapsel

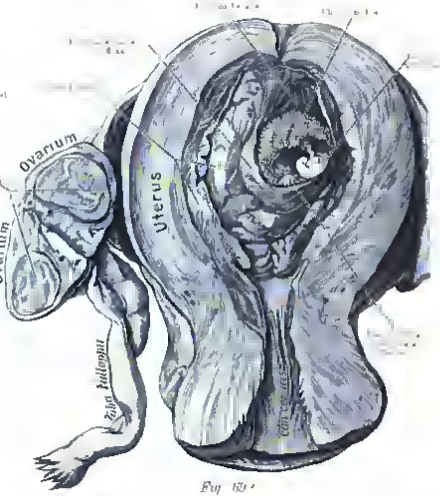

Fig. 672.

Schwangerer Uterus aus der vierten Woche Fruchtkapsel eröffnet. Embryo in situ

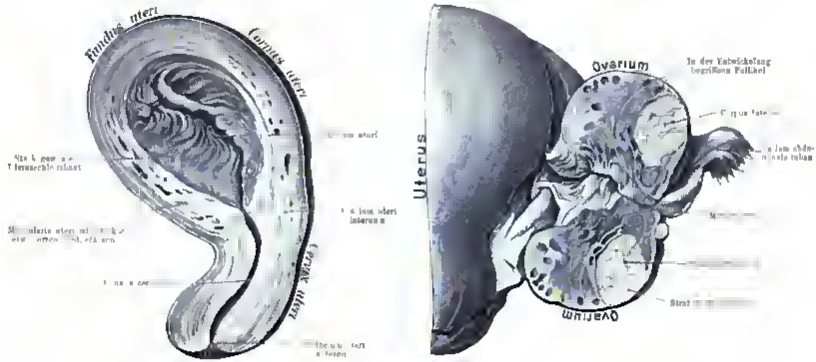

Fig. 693.

Median durchschnittener Uterus aus dem ersten Schwangerschaftsmonat links Ansicht des Medianschnittes, rechts Ansicht von hinten. Berl. anatom. Sammlung.

Fig. 694

Schwangerer Uterus aus der 9—10ten Woche. Embryo in situ. Berl. anatom. Sammlung.

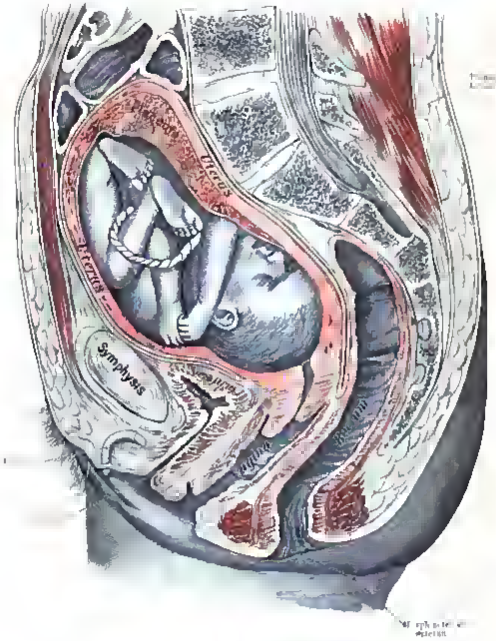

Fig. 605

Medianschnitt eines Weibes aus dem sechsten Schwangerschaftsmonat. Embryo ergänzt. Nach Waldeyer

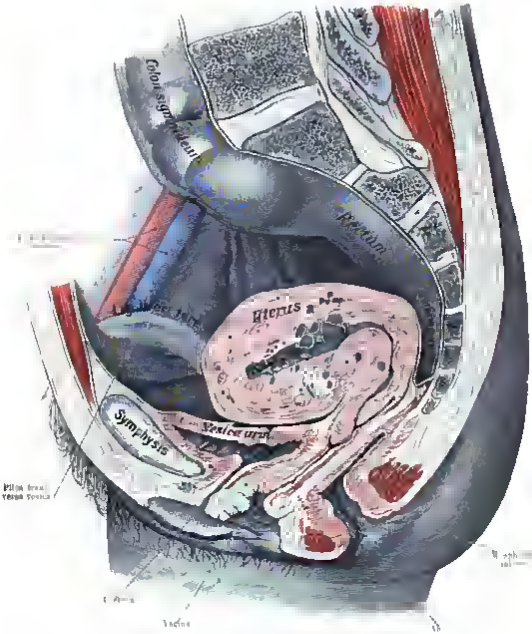

Fig. 696.

Medianschnitt eines Weibes post partum. Darmschlingen grösstentheils entfernt. Berl. anatom. Sammlung.

Fig. 697.

Sagittalschnitt durch Uterus und Placenta aus dem 4—5ten Schwangerschaftsmonat Embryo in situ.

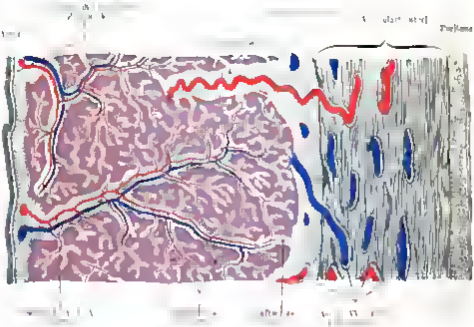

Fig. 698.

Querschnitt durch den Uterus und die reife Placenta (halbschematisch)

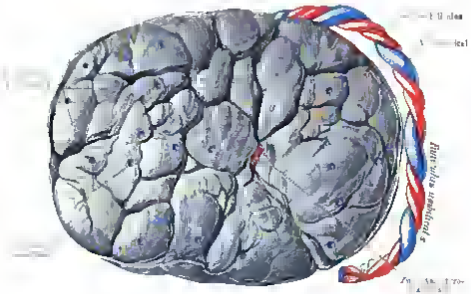

Fig. 699

Injicirte Placenta aus dem letzten Schwangerschaftsmonat (uterine Fläche).

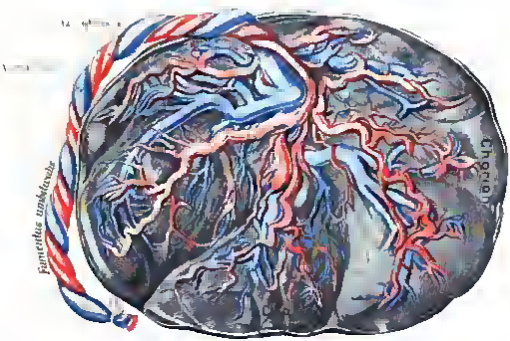

Fig. 700

Injicirte Placenta aus dem letzten Schwangerschaftsmonat (foetale Fläche).

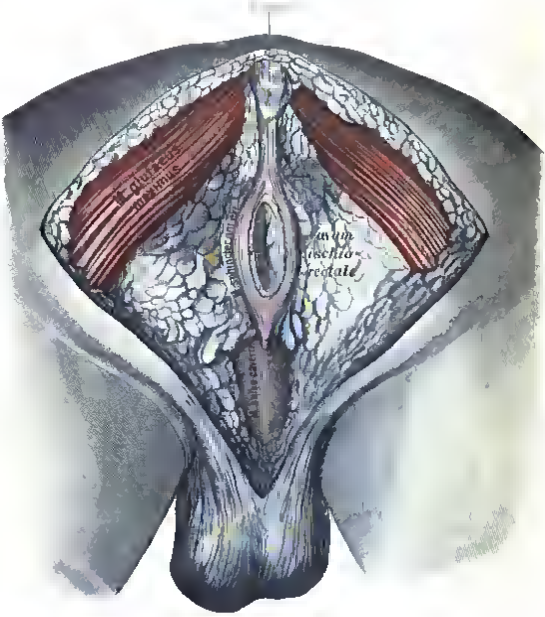

Fig. 701.

Der männliche Damm nach Entfernung der äusseren Haut.

Der *M. bulbo-cavernosus* nebst der ihn bedeckenden *Fascia perinei superficialis* ist hier nur theilweise freigelegt.

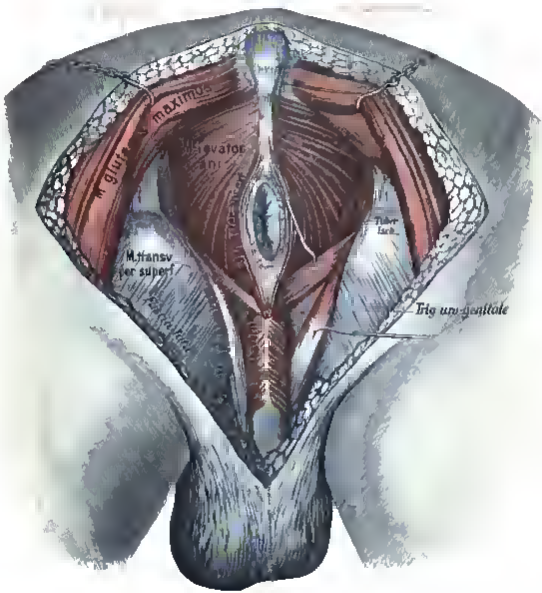

Fig. 702

Die Musculatur des männlichen Dammes

Dasselbe Präparat wie Fig. 701, nur ist hier das Fett des *Cavum ischio-rectale* entfernt und der rechte *M. transv. perinei superficialis* nach hinten gezogen.

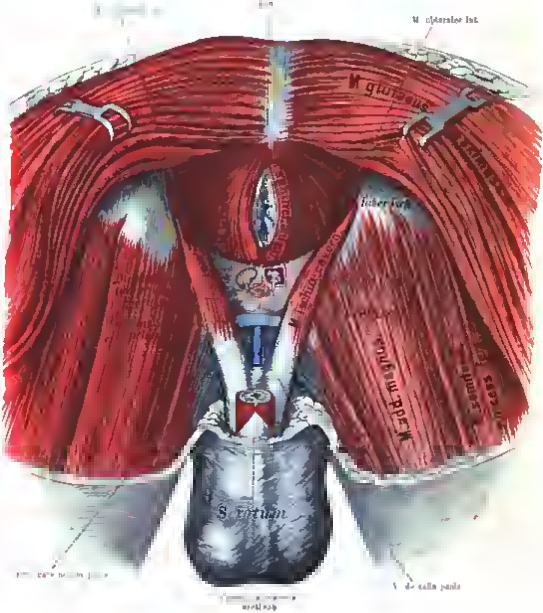

Fig. 703

Das Diaphragma s. Trigonum uro-genitale des Mannes

Dasselbe Praparat wie Fig. 701 u. 702, nur sind hier die beiden *Mm. transversi perinei superficiales* und der *M. bulbo-cavernosus* nebst dem *Bulbus urethrae* weggenommen und rechts die Cowper'sche Drüse freigelegt.

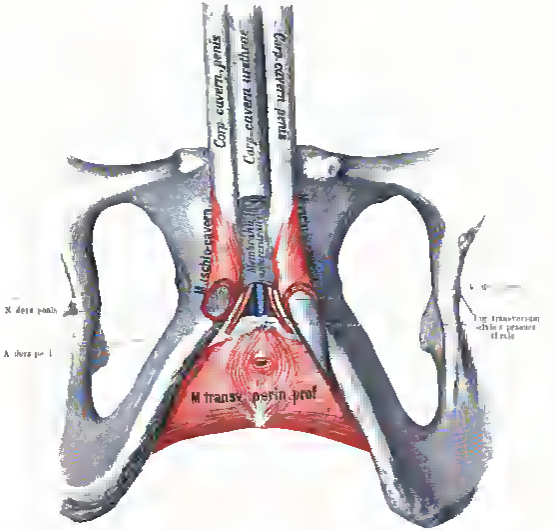

Fig. 704.

Der M. transversus perinei profundus des Mannes (Ansicht von vorn).

Der *Bulbus urethrae* nebst dem *M. bulbo-cavernosus*, das rechte *Crus penis*, zum Theil auch die *Mm. ischio-cavernosi*, endlich das untere Fascienblatt des *Trigonum uro-genitale* sind hier entfernt.

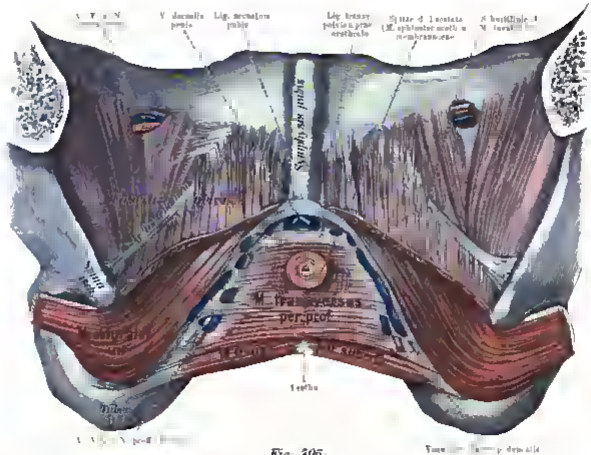

Fig. 305.

Der M. transversus perinei profundus des Mannes (Ansicht von hinten).

Der hintere Beckenabschnitt ist durch einen Frontalschnitt entfernt und hierauf das obere Fascienblatt des *Trigonum urogenitale* entfernt.

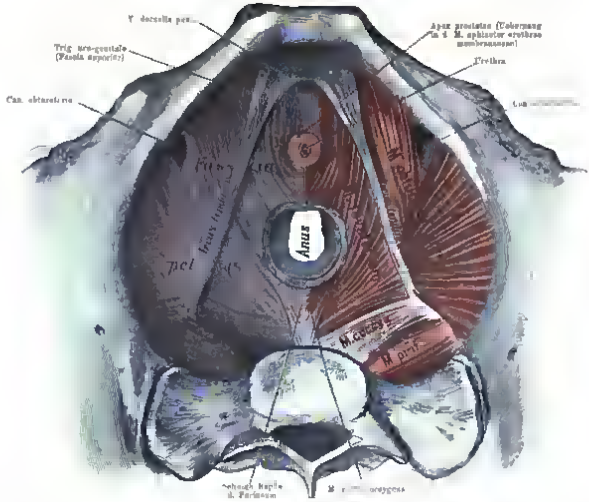

Fig. 706

Der M. levator ani und die Fascia pelvis beim Manne (Ansicht von oben).

Auf der rechten Seite ist die Fascia pelvis entfernt und die *Mm. obturator int., levator ani, coccygeus* und *piriformis* freigelegt.

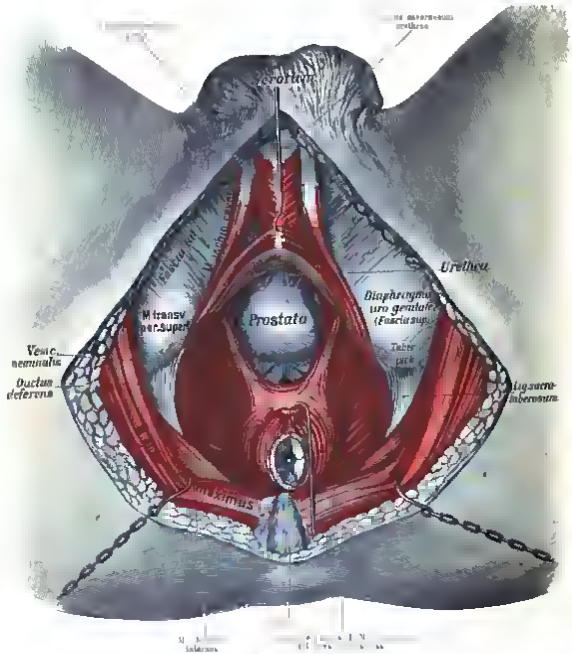

Fig. 707.

Die Präparation der Prostata an der unteren Fläche des männlichen Dammes.

Die Dammmuskeln sind durch einen queren, zwischen dem *M sphincter ani externus* und dem *M transversus perinei superficialis* liegenden Schnitt getrennt. Sodann ist der letztgenannte Muskel stark nach oben, der M sphincter ani externus ebenso nach unten gezogen und hierauf in der Tiefe die Prostata freigelegt.

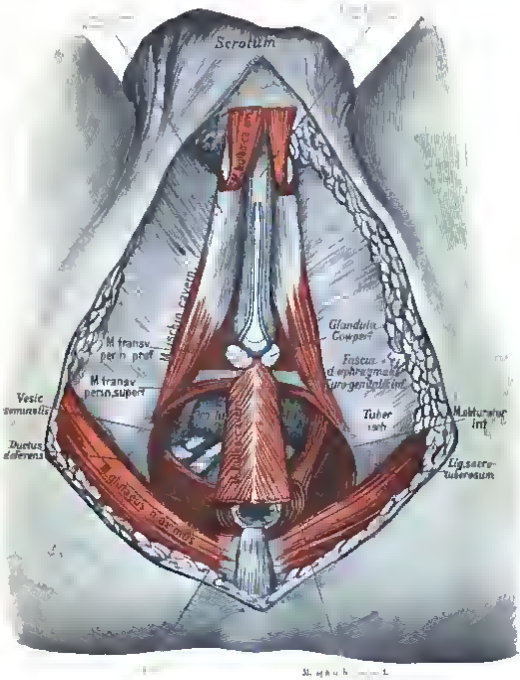

Fig. 708

Die Präparation der Cowper'schen Drüsen des Mannes nach F. Frohse.

Dasselbe Präparat wie Fig. 707, nur ist hier der *M. bulbo-cavernosus* in der Mitte durchschnitten, sodann nach oben und unten zurückgelegt und hierauf die Cowper'sche Drüse nach Wegnahme der deckenden Fasen freigelegt. Die Ausführungsgänge derselben sind durch blaue Linien, der Contur der Urethra durch eine punktirte schwarze Linie bezeichnet.

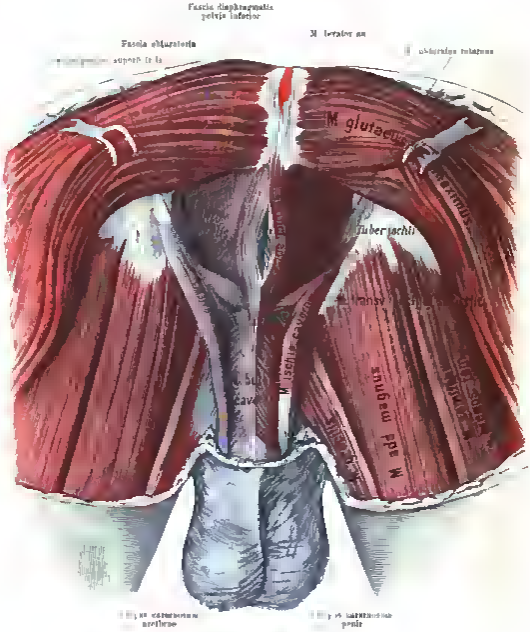

Fig. 709

Die Fascien an der unteren Fläche des männlichen Dammes.

Auf der rechten Seite sind dieselben entfernt.

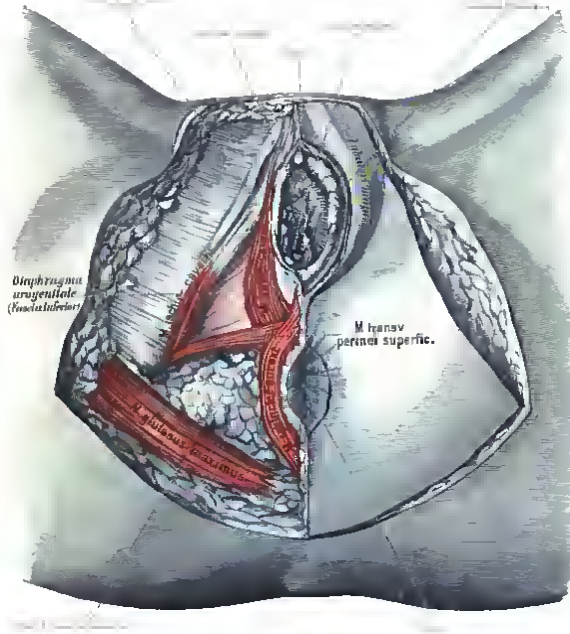

Fig. 710.

Die Präparation der weiblichen Dammmuskeln.

Auf der linken Seite sind die Hautschnitte angelegt

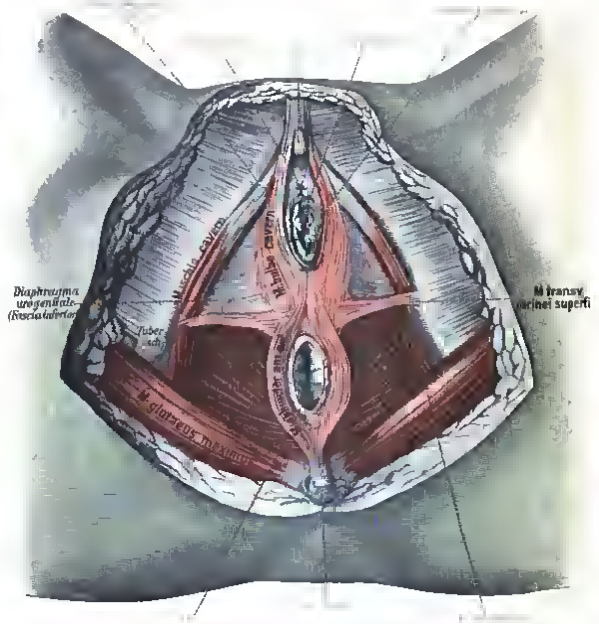

Fig. 711

Die oberflächlichen Dammmuskeln des Weibes nach Wegnahme der kleinen Schamlippen.

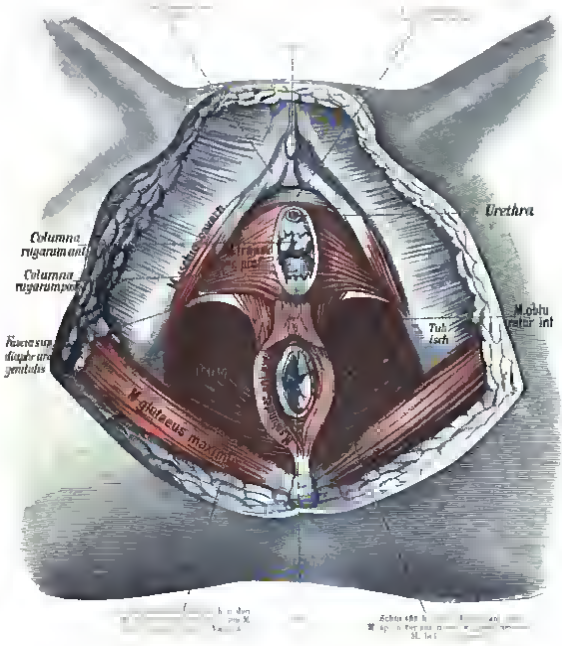

Fig. 712

Der M. transversus perinei profundus des Weibes nach Wegnahme der deckenden Fascie und des M. bulbo-cavernosus.

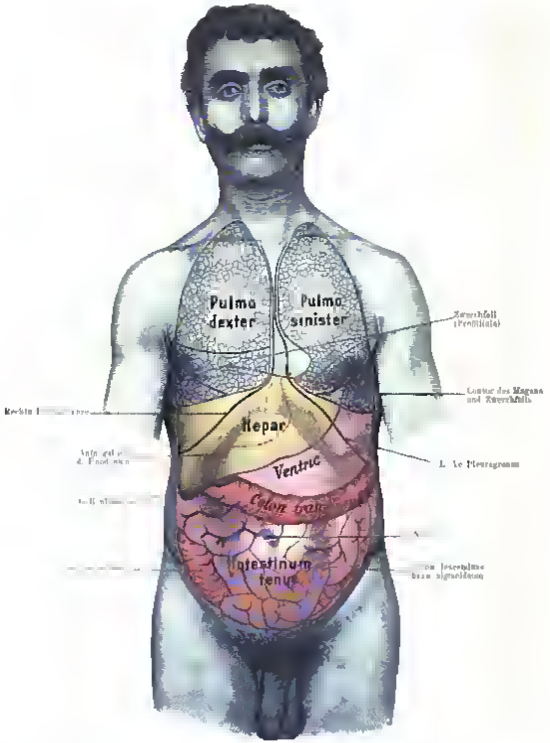

Fig 713.

Die Lage der wichtigsten Brust- und Baucheingeweide beim Lebenden (Ansicht von vorn)

Das Herz, dessen Lage auf Fig 501 dargestellt wurde, ist hier und auf den folgenden Figuren der Einfachheit wegen weggelassen (siehe auch Fig 470—474 und 539—546)

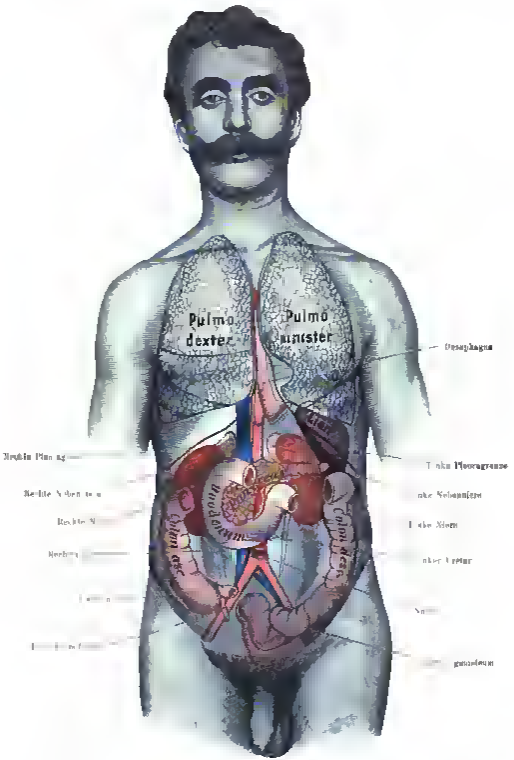

Fig 714

Die Lage der wichtigsten Brust- und Baucheingeweide beim Lebenden (Ansicht von vorn).

Hier sind die tiefer gelegenen Eingeweide berücksichtigt. Leber, Magen, Jejunum, Ileum und Colon transversum sind weggenommen

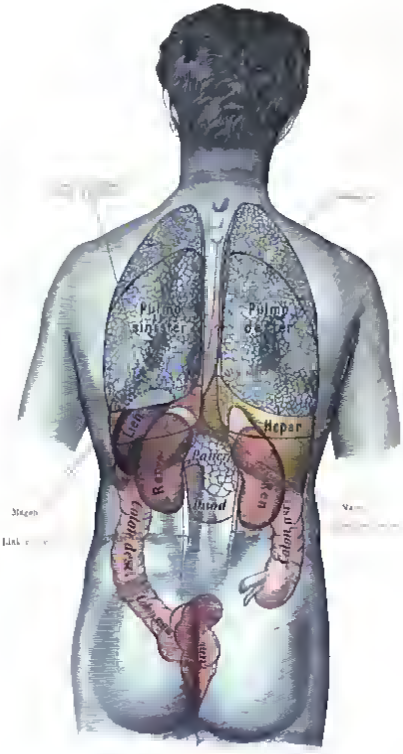

Fig 715.

Die Lage der wichtigsten Brust- und Baucheingeweide beim Lebenden (Ansicht von hinten).

Anatomischer Atlas

gesammten menschlichen Körpers



BERLIN W
FISCHER'S MEDICINISCHE BUCHHANDLUNG

Anatomischer Atlas.

Anatomischer Atlas

des

gesammten menschlichen Körpers

mit

besonderer Berücksichtigung der Topographie

für

Studierende und Aerzte bearbeitet

von

Dr. Gustav Broesike

Professor am Königl. Anatomischen Institut zu Berlin

Band III.

Eingeweide, Nervensystem,
Sinnesorgane und Lymphgefässe.

BERLIN W. 35

FISCHER'S MEDICINISCHE BUCHHANDLUNG H. KORNFELD

Herzogl. Bayer. Hof- und Erzherzogl. Kammer-Buchhändler

1909

Anatomischer Atlas

des

gesammten menschlichen Körpers

mit

besonderer Berücksichtigung der Topographie

für

Studierende und Aerzte bearbeitet

von

Dr. Gustav Broesike

Prosector am Königl. Anatomischen Institut zu Berlin

Band III. Abtheilung II.

Gehirn und Rückenmark.

Fig. 716 bis 809

BERLIN W 35

FISCHER'S MEDICINISCHE BUCHHANDLUNG H. KORNFELD

Herzogl. Bayer. Hof- und Erzherzogl. Kammer-Buchhändler

1909

Alle Rechte vorbehalten

Kunst- und Buchdruckerei von C. Behrens, Berlin SW 68.

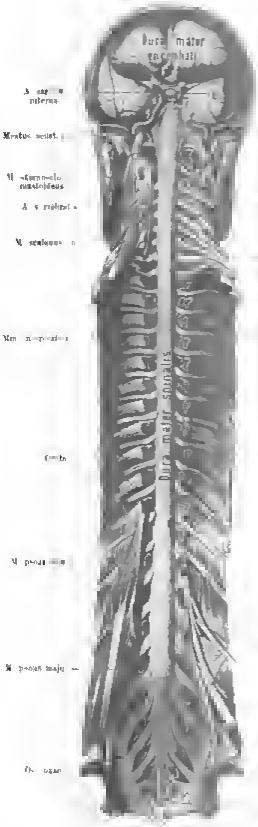

Fig. 716.

Die Dura mater des Gehirns und Rückenmarkes. Ansicht von vorn. Uebersichtsbild nach Hirschfeld und Leveillé

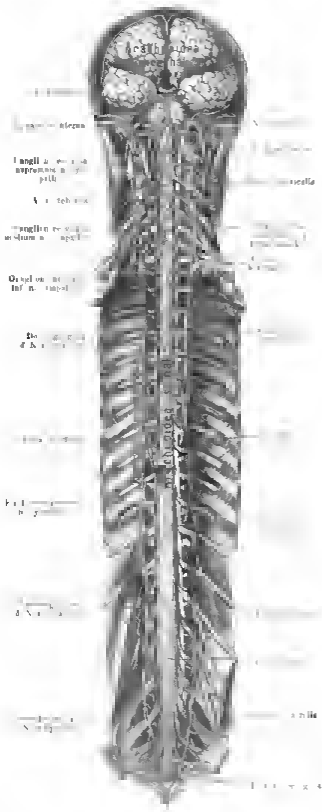

Fig 717

Die Arachnoidea des Gehirns und Rückenmarkes Ansicht von vorn nach eröffneter Dura. Uebersichtsbild nach Hirschfeld und Leveillé.

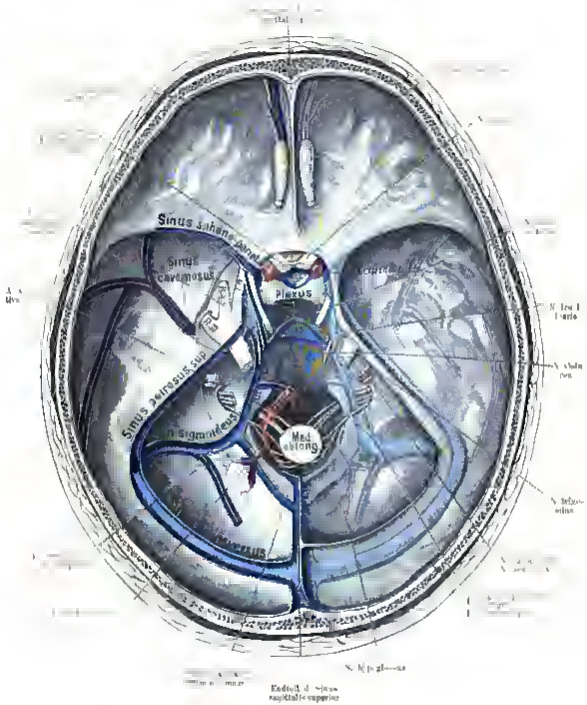

Fig 718

Die Dura mater der Schädelbasis mit den zugehörigen Blutgefässen und den durchtretenden Hirnnerven

Tentorium entfernt links sind die mit blauer Masse injicirten Sinus eröffnet

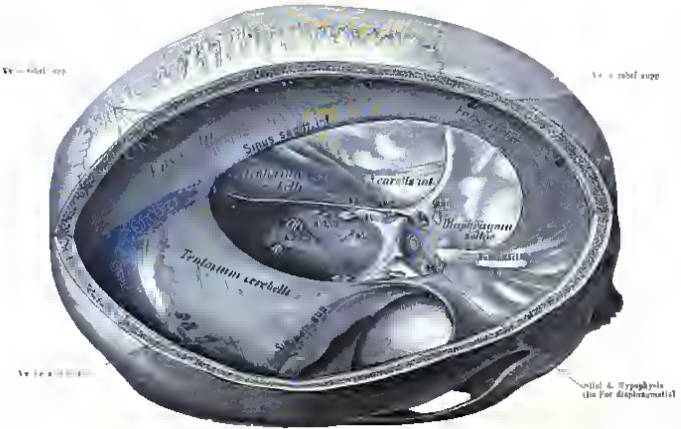

Fig. 719

Die Dura mater in der Ansicht von oben und lateralwärts.

Die Sinus in blauer Farbe, die durchtretenden Hirnnerven sind mit Zahlen bezeichnet.

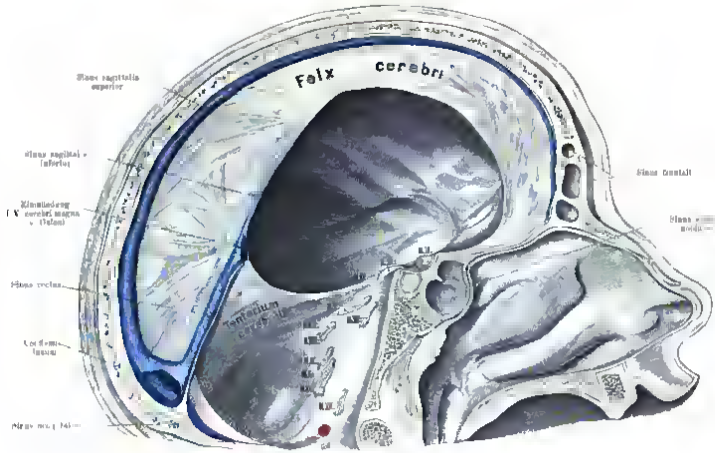

Fig. 720

Die Dura mater cerebri auf einem Sagittalschnitt. Linke Kopfhälfte

Die Sinus in blauer Farbe, die durchtretenden Hirnnerven sind mit Zahlen bezeichnet.

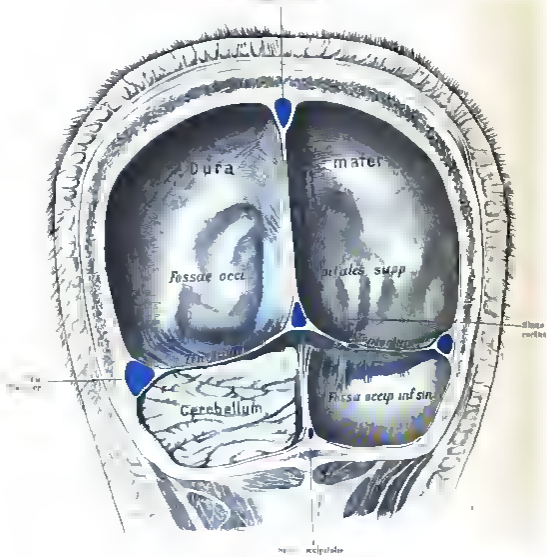

Fig 721

Die Dura mater auf einem Frontalschnitt durch den hinteren Rand des For. magnum. Ansicht von vorn.

An der rechten Schädelhälfte ein Stück des Kleinhirns in natürlicher Lage.

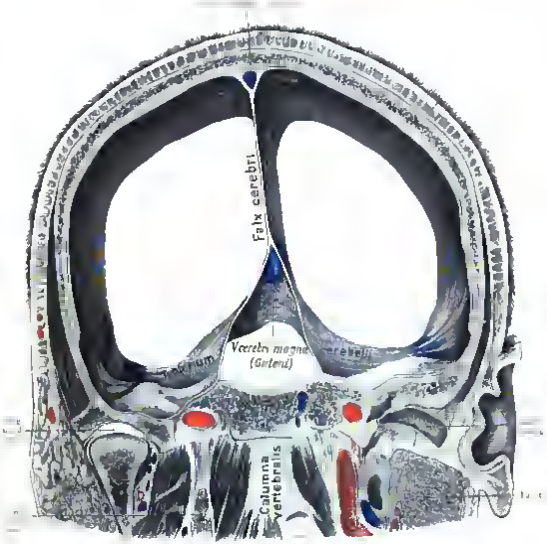

Fig. 722

Die Dura mater auf einem Frontalschnitt durch den vorderen Abschnitt der Schläfenbeinpyramiden. Ansicht von vorn.

Der abgebildete Frontalschnitt schliesst sich nach vorn an den vorhergehenden an

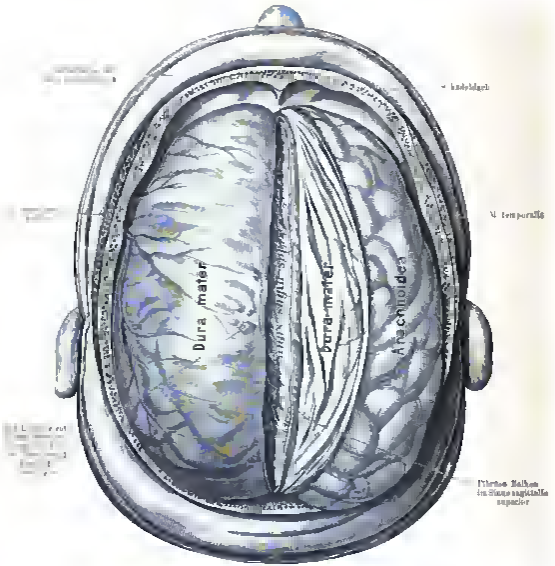

Fig. 723.

Die Hirnhäute nach Eröffnung der Schädelhöhle. Ansicht von oben.

Die Kopfschwarte nebst der Galea ist durch einen Frontalschnitt von dem einen zum anderen Ohr durchtrennt und nach vorn bezw. hinten zurückgeschoben. Hierauf ist das Schädeldach abgesägt und entfernt, sodann der Sinus sagittalis sup. aufgeschnitten, endlich die Dura rechts durch einen Horizontalschnitt durchtrennt und nach medianwärts gelegt.

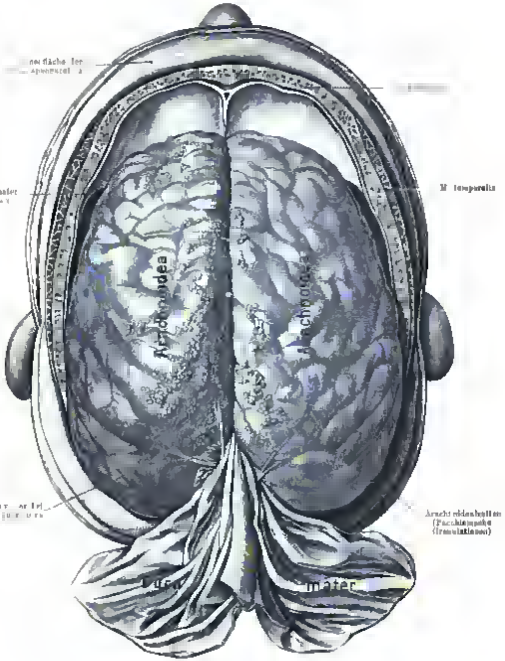

Fig 724

Die Arachnoidea cerebri. Ansicht von oben.

Dasselbe Präparat wie Fig 723, nur ist hier auch noch die Dura der linken Schädelhälfte horizontal durchschnitten, hierauf die Falx major von der Crista galli abgetrennt und die ganze Dura nach abwärts gelegt.

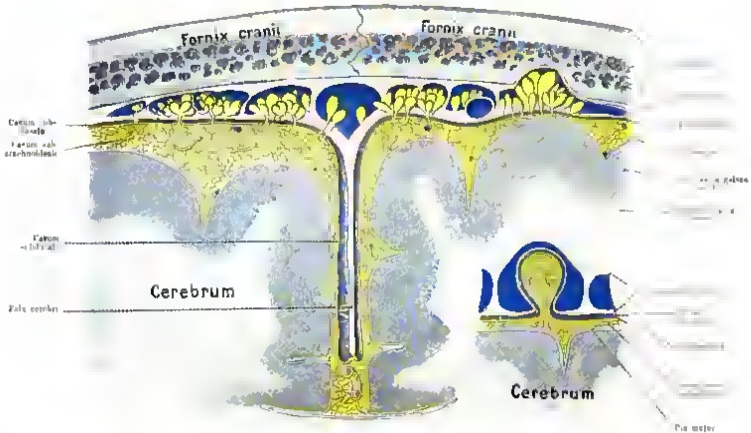

Fig. 725a. *Fig. 725b*

Subarachnoidealräume und Arachnoidealzotten auf einem Frontalschnitt nach Axel Key und Retzius.

Die Subarachnoidealräume sind mit gelber, die venösen Räume mit blauer Masse injeziert. Fig. 725b stellt den schematischen Durchschnitt einer Arachnoidealzotte in vergrössertem Massstabe dar.

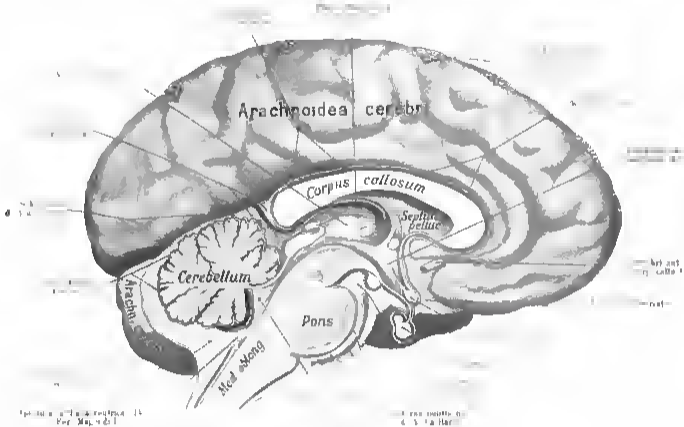

Fig. 726.

Die Subarachnoidealräume und ihr Zusammenhang mit den Hirnventrikeln auf einem Medianschnitt. Halbschematisch

Subarachnoidealräume gelb. Pia mater und Arterien roth, Venen blau

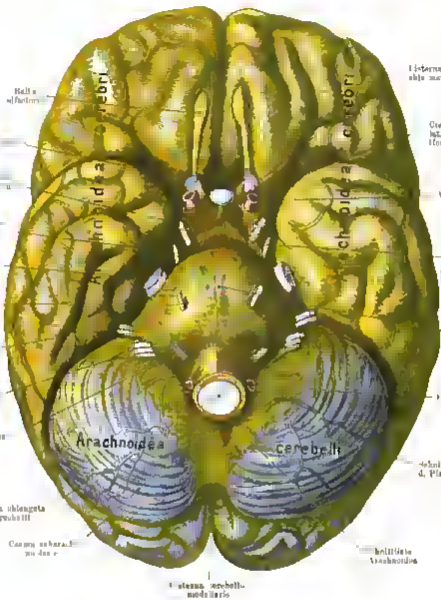

Fig. 727

Die Subarachnoidealräume der Hirnbasis mit gelber Masse injicirt Nach Axel Key und Retzius.

Die Pia mater und die Arterien in rother Farbe.

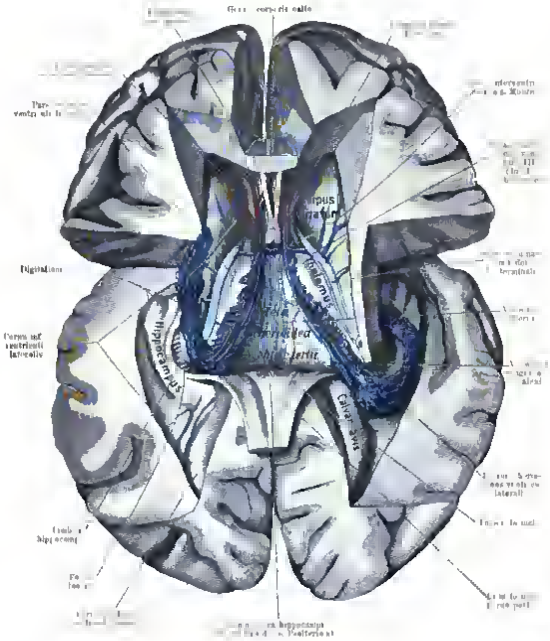

Fig 728

Die Tela chorioidea mit den Plexus chorioidei des dritten und der beiden Seitenventrikel nach theilweiser Entfernung der Grosshirnhemisphären, des Balkens und Fornix

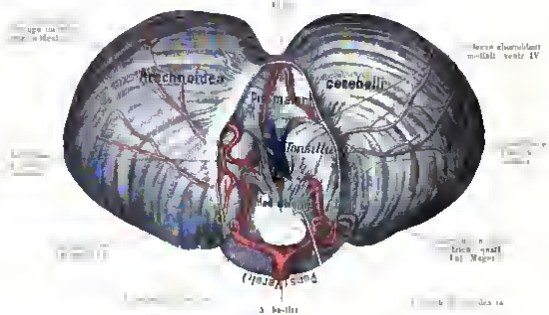

Fig. 729.

Das For. Magendii nach Entfernung der Arachnoidea cerebello-medullaris. Ansicht von unten und hinten.

Die Medulla oblongata ist stark nach abwärts gezogen.

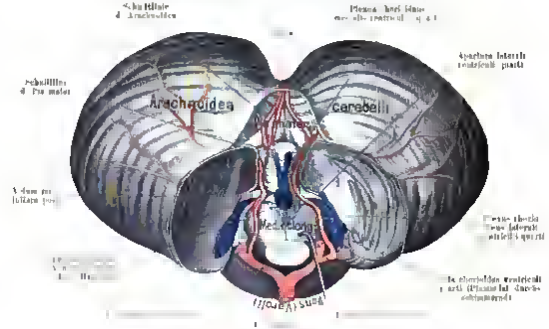

Fig. 730.

Die Tela chorioidea mit den Plexus chorioidei des vierten Ventrikels.

Dasselbe Präparat wie Fig. 729, nur ist hier noch ein Theil des Kleinhirns entfernt.



Fig. 1

Medianschnitt des embryonalen menschlichen Gehirns. II.–III Woche. Schematisch nach C B Reichert.

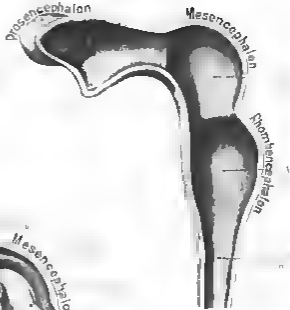

Fig. 732

Medianschnitt des embryonalen menschlichen Gehirns. Ende der IV Woche. Schematisch nach C B Reichert.

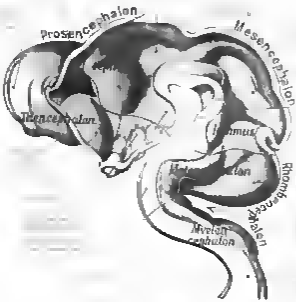

Fig. 733

Medianschnitt des embryonalen menschlichen Gehirns. Ende der V. Woche. Nach W His

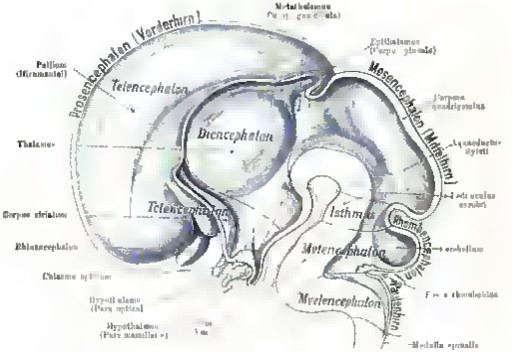

Fig. 734

Medianschnitt des embryonalen menschlichen Gehirns aus dem III Monat Nach W. His

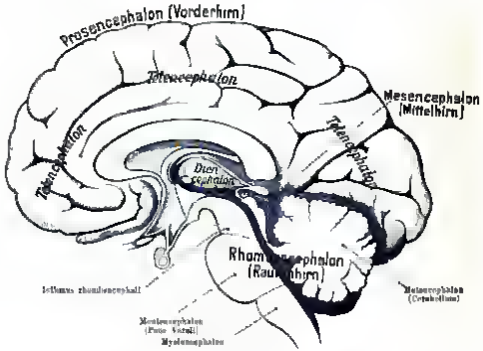

Fig. 735

Medianschnitt des erwachsenen menschlichen Gehirns Nach W. His

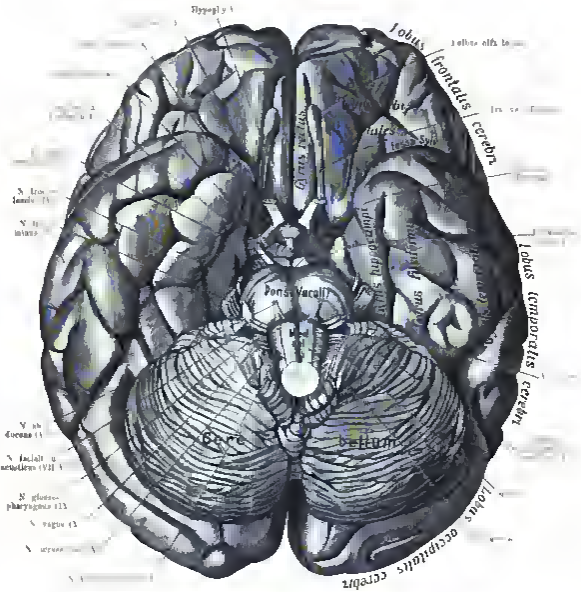

Fig. 73b

Die Hirnbasis nach Entfernung der Hirnhäute

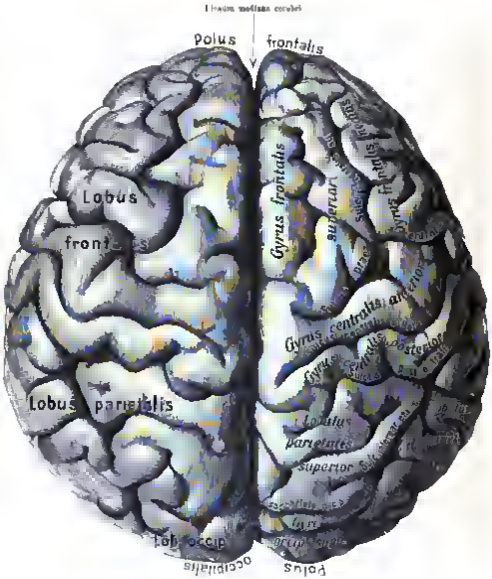

Fig. 717

Die Furchen und Windungen des Grosshirns. Ansicht von oben.

Die Hirnhäute sind hier und in den folgenden Abbildungen gänzlich entfernt.

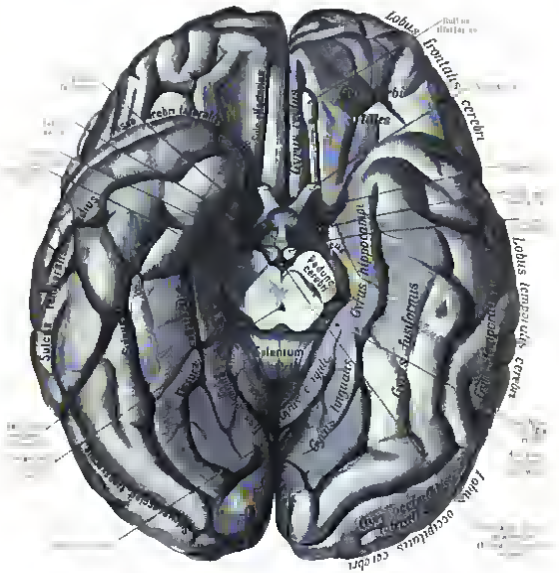

Fig. 738

Die Furchen und Windungen der unteren Fläche des Grosshirns

Kleinhirn nebst dem grossen Teil des Hirnstieles entfernt (vergl. Fig. 740).

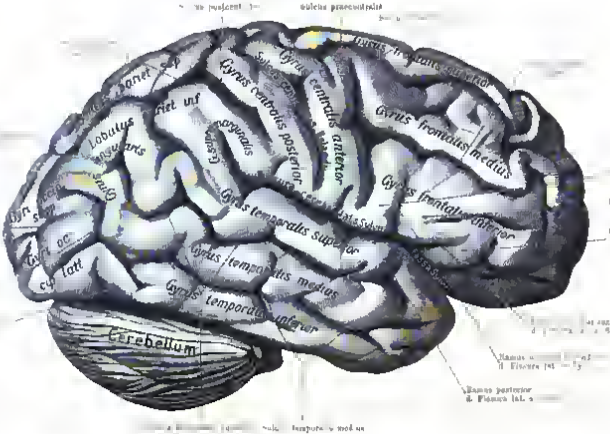

Fig 739

Die Furchen und Windungen an der lateralen Fläche des Grosshirns

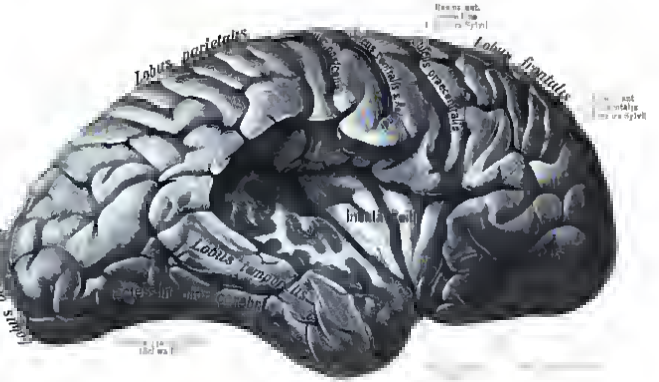

Fig 70

Die Insula Reili Stirn- und Schläfenlappen sind auseinandergedrangt und die deckenden Hirnteile entfernt

Fig 741

Insula Reilii und Gyri temporales transversi in der Ansicht von oben.

Die Grosshirnhemisphären sind durch einen Horizontalschnitt teilweise entfernt und sodann die Deckklappen der Insel weggenommen.

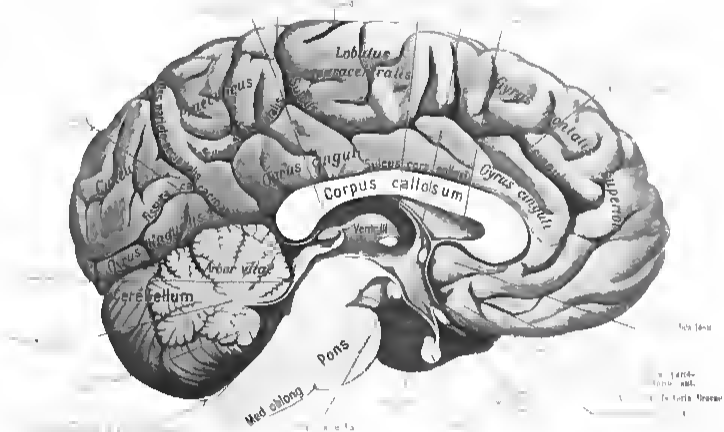

Fig. 718.

Medianschnitt des Gehirns Furchen und Windungen an der medialen Fläche des Grosshirns.

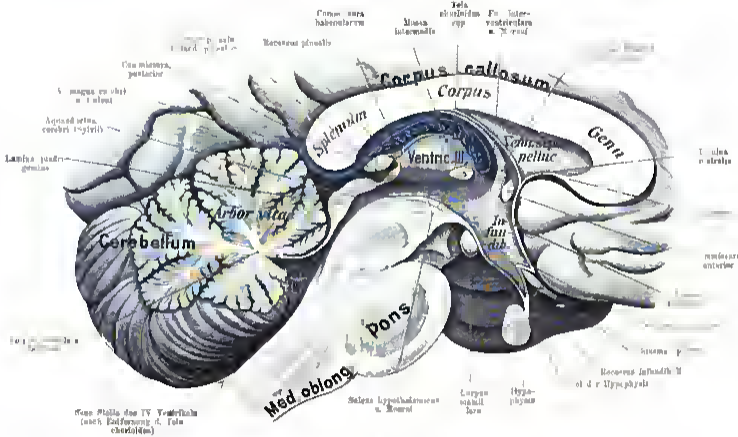

Fig. 743

Der III. und IV. Ventrikel auf einem Medianschnitt in vergrössertem Massstabe. Vergl. Fig. 742.

Fig 744

Das Corpus callosum in der Ansicht von oben.

Der obere Abschnitt der Grosshirnhemisphären ist durch einen Horizontalschnitt entfernt.

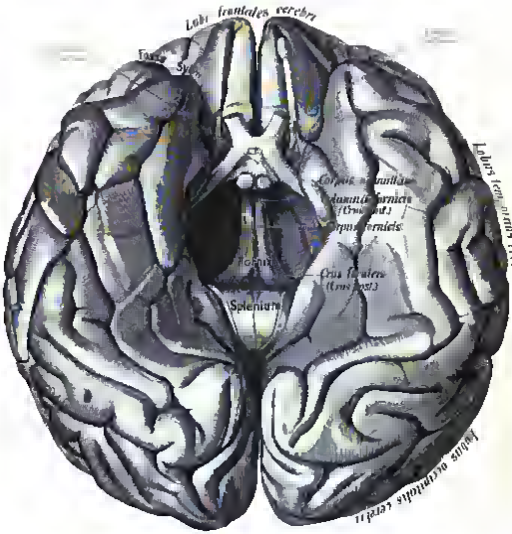

Fig 745

Das Corpus callosum mit dem an seiner unteren Fläche gelegenen Fornix in der Ansicht von unten nach Entfernung des Hirnstockes

Vergl auch Fig 743

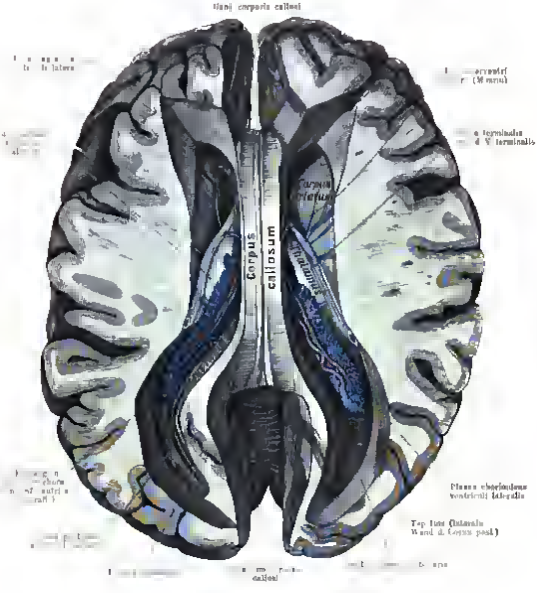

Fig 746

Die beiden Seitenventrikel in der Ansicht von oben nach Entfernung der deckenden Grosshirnsubstanz Vergl Fig 741 und 744

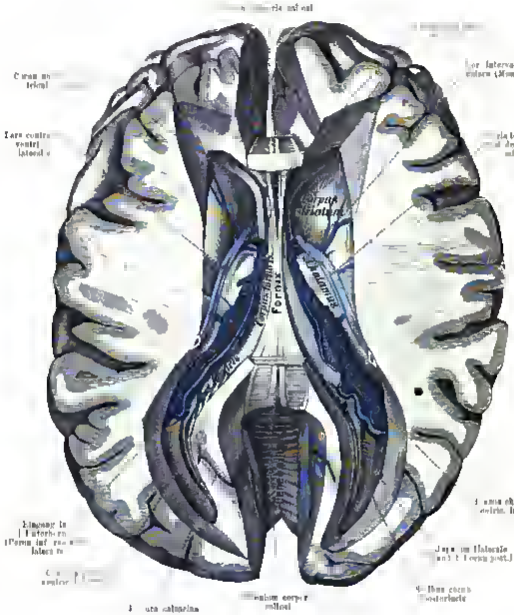

Fig. 747.

Der Fornix in der Ansicht von oben nach teilweiser Entfernung des Corpus callosum.

Dasselbe Präparat wie Fig. 746, nur ist hier das Corpus des Balkens abgetragen, um den darunter gelegenen Fornix zu zeigen.

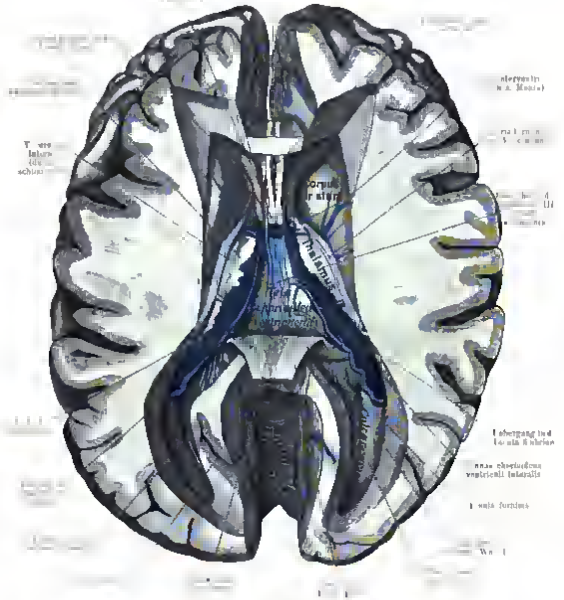

Fig. 748

Die Tela chorioidea des III Ventrikels nach Entfernung des Fornix.

Dasselbe Präparat wie Fig. 747; doch ist jetzt auch noch das Fornix teilweise entfernt und sein hinterer Abschnitt nach hinten zurückgelegt.

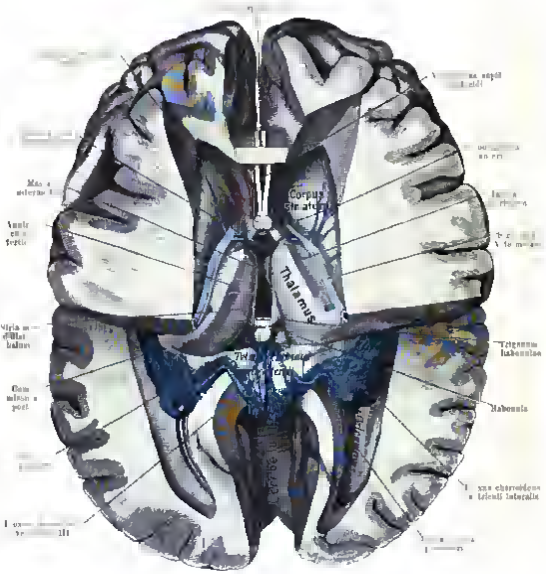

Fig. 749

Der III. Ventrikel in der Ansicht von oben

Dasselbe Präparat wie Fig. 748, nur ist hier auch noch das Unterhorn des Seitenventrikels präpariert (s. Fig. 750) und hierauf die Tela chorioidea nach hinten zurückgelegt.

Fig. 750

Das Unterhorn des rechten Seitenventrikels in der Ansicht von lateralwärts.

Dasselbe Präparat wie Fig. 749, das Unterhorn durch theilweise Abtragung des Schläfenlappens freigelegt

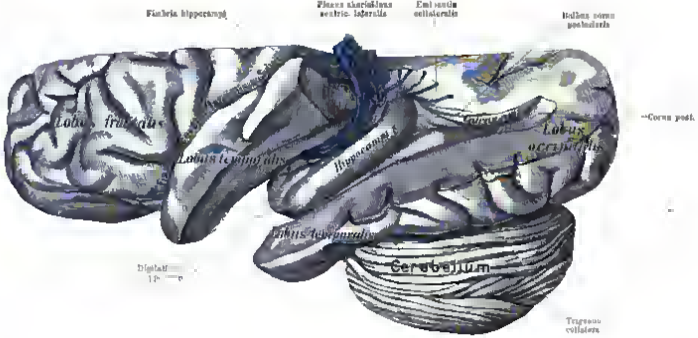

Fig 751

Das Unterhorn des linken Seitenventrikels Laterale Ansicht.

Dasselbe Präparat wie Fig. 750 der Schläfenlappen teilweise abgetragen, der Plexus chorioideus lateralis nach aufwärts gelegt, um den Hippocampus besser zu übersehen. Vergl. auch Fig 728.

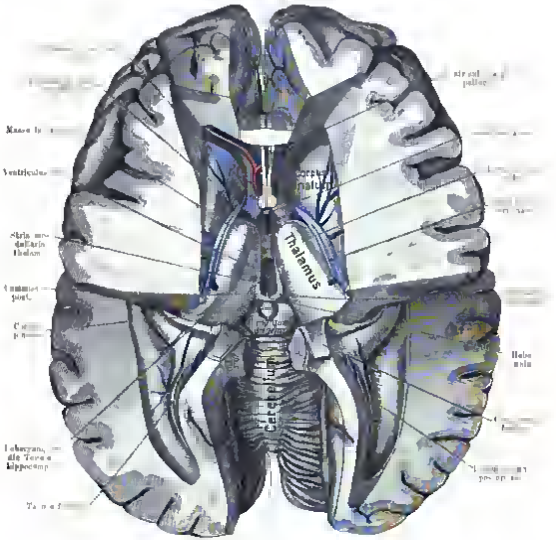

Fig 752

Der III Ventrikel und der Hirnstock in der Ansicht von oben

Dasselbe Präparat wie Fig. 749, doch ist die Tela chorioidea entfernt und das Splenium median durchschnitten.

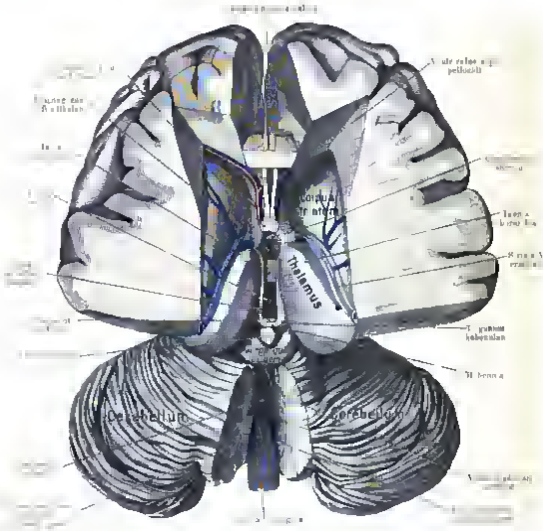

Fig. 753.

Der III. und IV. Ventrikel von oben betrachtet.

Dasselbe Präparat wie Fig. 752, nur sind hier noch der Schläfen- und Hinterhauptlappen vollständig weggenommen. Ausserdem ist das Kleinhirn von hinten her median durchschnitten, sodass die Hinterwand des IV. Ventrikels sichtbar wird.

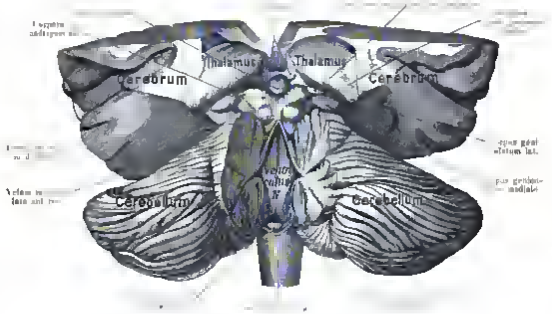

Fig. 754.

Der IV. Ventrikel in der Ansicht von hinten (vergl. Fig. 743)

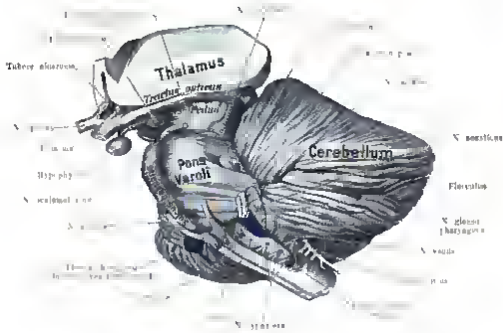

Fig. 755.

Der Hirnstock in der Ansicht von vorn und lateralwärts

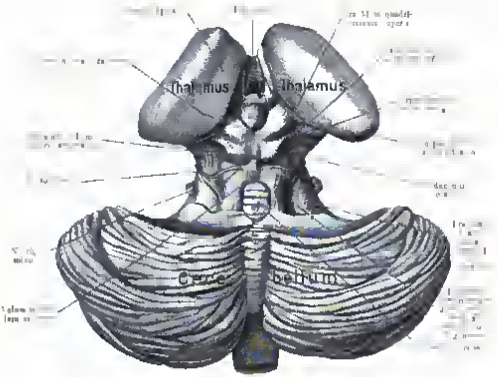

Fig. 756.

Der Hirnstock in der Ansicht von hinten nach teilweiser Wegnahme des Kleinhirns

Hier sind der vordere Abschnitt des Lobulus quadrangularis und Monticulus entfernt, um die verdeckt gelegene Lingula zu zeigen (vergl. auch Fig. 761)

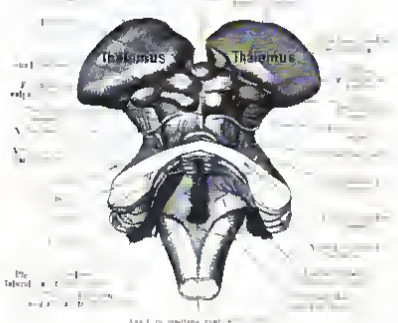

Fig. 757.

Der Hirnstock in der Ansicht von hinten und unten nach völliger Entfernung des Kleinhirns

Das Präparat soll hauptsächlich die sogen. Deckplatte des IV. Ventrikels (zwischen Kleinhirn und Medulla oblongata) veranschaulichen (vergl. auch Fig. 729 und 730)

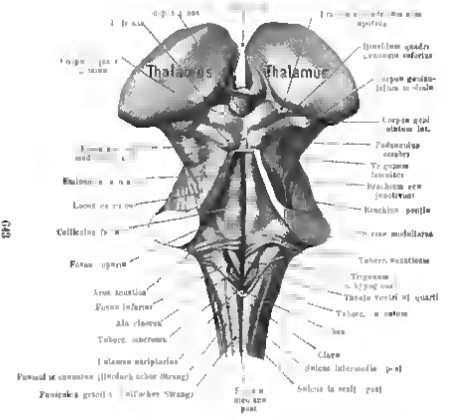

Fig 758.

Die Fossa rhomboidea des IV. Ventrikels.

Dasselbe Präparat wie Fig 757 nach Wegnahme der hinteren (oberen) Wand des IV. Ventrikels.

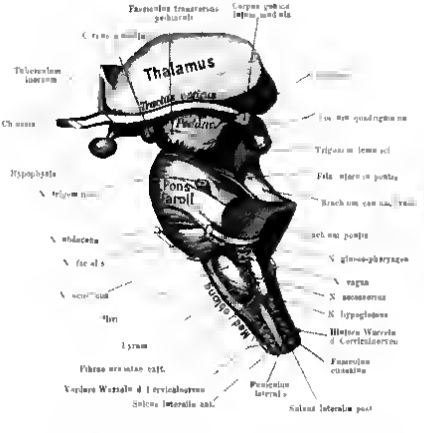

Fig 759.

Der Hirnstock ohne Kleinhirn. Profilansicht.

Dasselbe Präparat wie Fig 755 nach Entfernung des Kleinhirns.

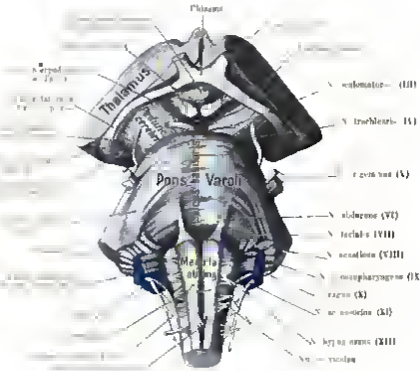

Fig. 760.

Der Hirnstock ohne Kleinhirn. Ansicht von vorn

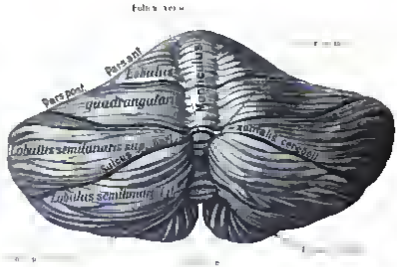

Fig. 761.

Die Lappen und Furchen des Kleinhirns. Ansicht von hinten

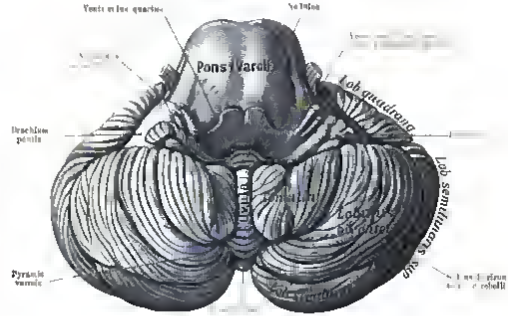

Fig 762

Die Lappen und Furchen des Kleinhirns. Ansicht von unten.

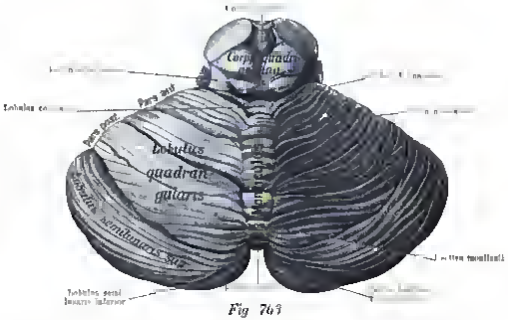

Fig 763

Die Lappen und Furchen des Kleinhirns. Ansicht von oben.

Fig. 764.

Die Beziehungen der Furchen und Windungen des Grosshirns zur Linea temporalis und den Nähten des Schädels. Nach einem Modell von Cunningham

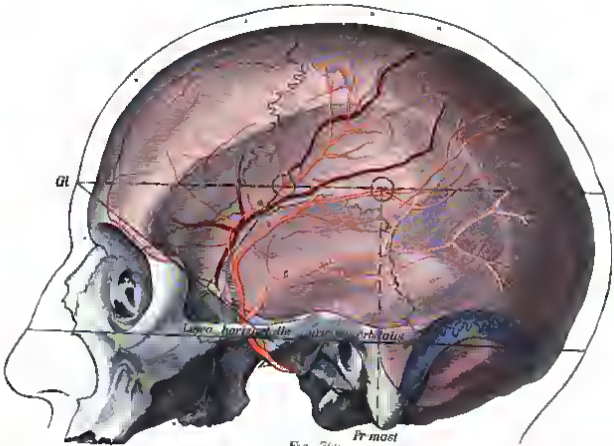

Fig 766

Die Steiner'schen Linien zur Bestimmung der Trepanationsstellen der A. meningea media.

Gl. = Glabella. *H* = der Mitte zwischen Glabella und der Spitze des Proc. mastoideus. *a* = Ram. ant. und *b* = Ram. post. der *A. meningea media* bei hoher Teilung. *c* = Ram. post. der letzteren bei tiefer Teilung derselben. Die runden Felder bedeuten die Trepanationsstellen, welche jedoch nur bei hoher Teilung der Arterie vollständig den Aesten der letzteren entsprechen. Bei tiefer Teilung ist die hintere Stelle ebenfalls tiefer gelegen. Die *Linea horiz. auriculo-orbitalis* verbindet den tiefsten Punkt der Orbitalöffnung mit dem höchsten der Gehöröffnung.

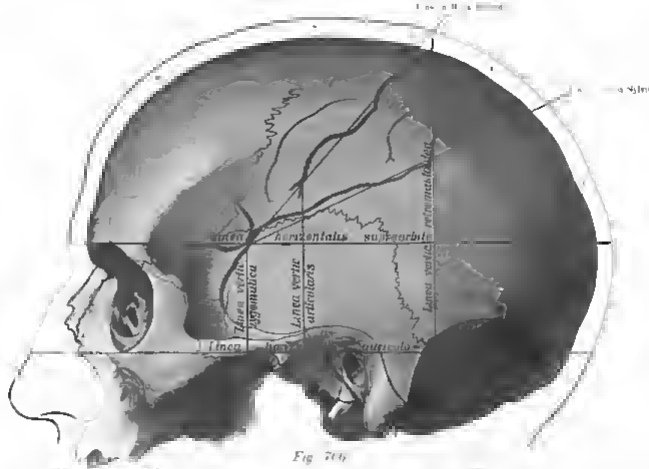

Fig. 76b.

Die Krönlein'schen Linien zur Bestimmung des Sulcus Rolandi und der Fissura Sylvii.

Die *Linea horizont. aurículo-orbitalis* (s. auch Fig. 76b) entspricht der deutschen Horizontale, die *Linea horizont. supraorbitalis* dem oberen Rand der Orbitalöffnung, die *Linea verticis zygomatica* der Mitte des Jochbogens, die *Linea verticis auricularis* dem Capitulum mandibulae, die *Linea verticis retromastoidea* dem hintersten Punkt der Basis des Proc. mastoideus.

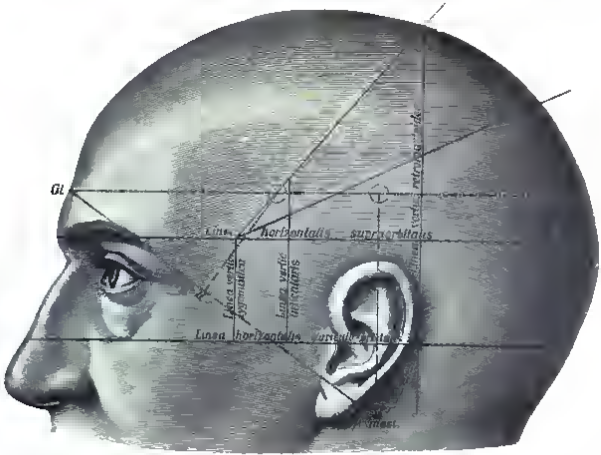

Fig 767

Die Steiner'schen und Krönlein'schen Linien am Kopfe des Lebenden.

Hierzu sind die beiden vorhergehenden Figuren sowie deren Text zu vergleichen.

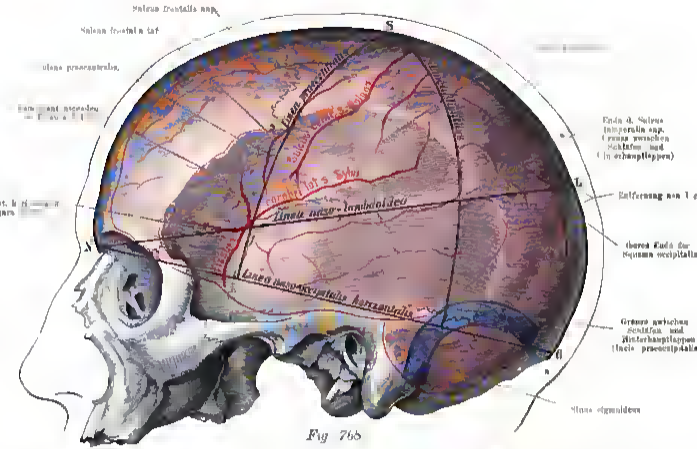

Fig. 765

Die Kocher'schen Linien zur Bestimmung der Hirnfurchen.

N = dem Ansatz der Nasenbeine, *O* = Protub. occipitalis ext., *L* = einem Punkte 1 cm oberhalb der Spitze der Sutura lambdoidea, *S* = der Hälfte zwischen *N* und *O*. Die *Linea praecentralis* entspricht dem Sulcus praecentralis, die *Linea limitans* dem Ende der Fissura Sylvii (vergl. auch die folgende Abbildung).

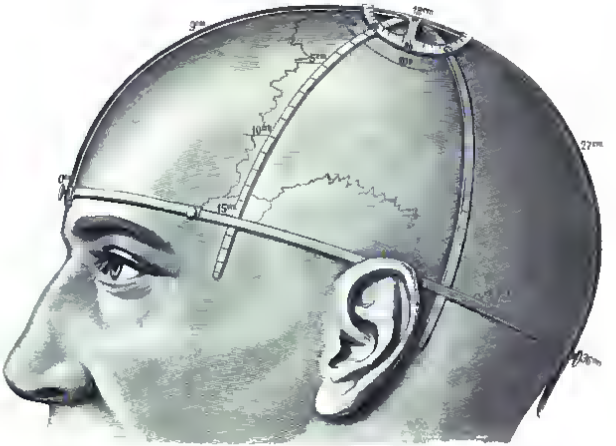

Fig. 769

Der Kocher'sche Craniometer beim Lebenden.

Die Bedeutung der einzelnen Teile des Craniometers ist aus der vorhergehenden Figur zu ersehen.

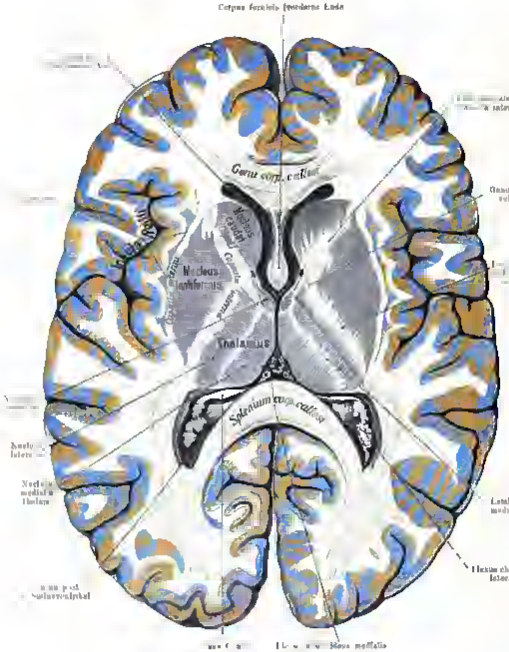

Fig. 770.

Horizontalschnitt des Gehirns dicht unterhalb des Corpus fornicis Ansicht von oben

Dieser und die nächstfolgenden Hirnschnitte sollen die Verteilung der grauen und weissen Hirnsubstanz veranschaulichen. Der vorstehend abgebildete Horizontal-schnitt würde etwas tiefer als die auf Fig. 744 dargestellte Ansicht gelegen sein.

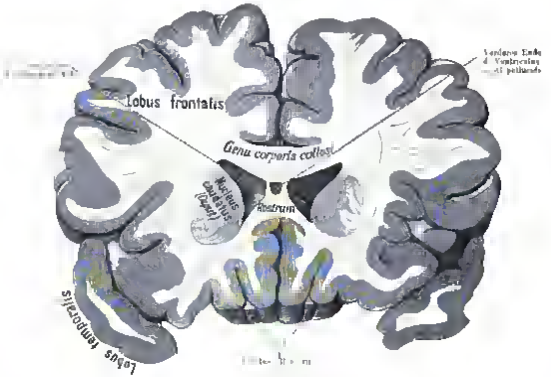

Fig 771.

Frontalschnitt des Gehirns durch das Knie des Balkens. Vorderer Abschnitt von hinten betrachtet.

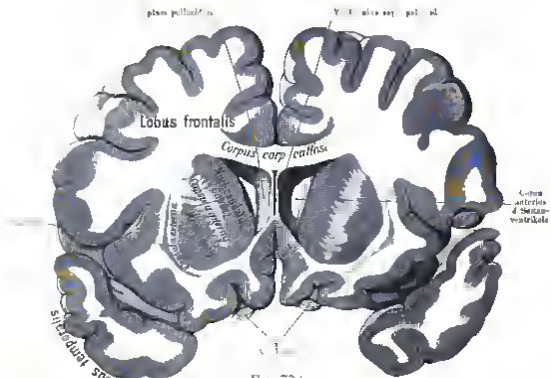

Fig 772.

Frontalschnitt des Gehirns durch den Körper des Balkens und das Septum pellucidum. Vorderer Abschnitt von hinten betrachtet.

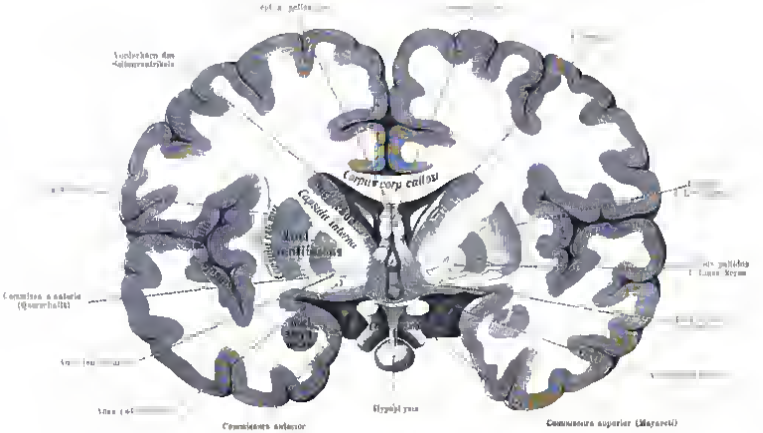

Fig. 773.

Frontalschnitt des Gehirns durch den Körper des Balkens und den Stiel der Hypophysis. Vorderer Abschnitt von hinten betrachtet.

Fig. 774.

Frontalschnitt des Gehirns durch die Mitte des Balkens und die Corpora mamillaria. Vorderer Abschnitt von hinten betrachtet

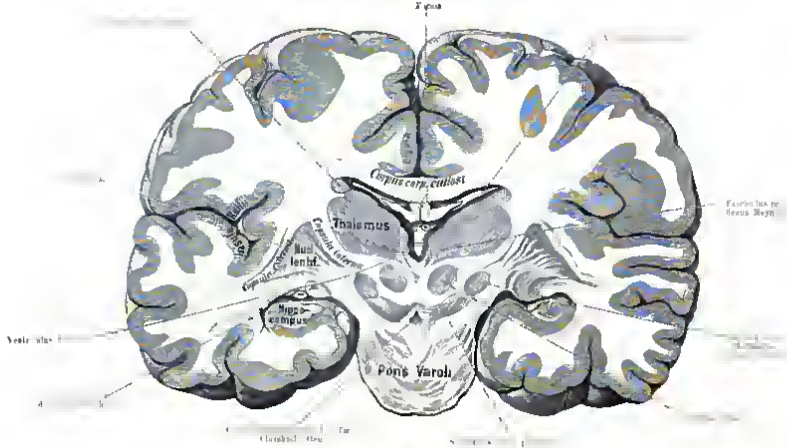

Fig. 775

Frontalschnitt des Gehirns (ein wenig schräg) Oben hinteres Ende des Balkenkörpers, unten unterer Abschnitt der Varolsbrücke Vorderer Abschnitt von hinten betrachtet

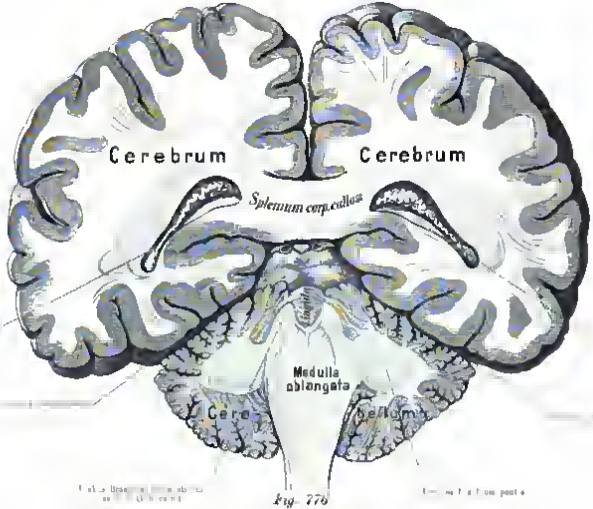

Fig. 776

Frontalschnitt des Gehirns. Oben Balkenwulst, unten Medulla oblongata. Vorderer Abschnitt von hinten betrachtet.

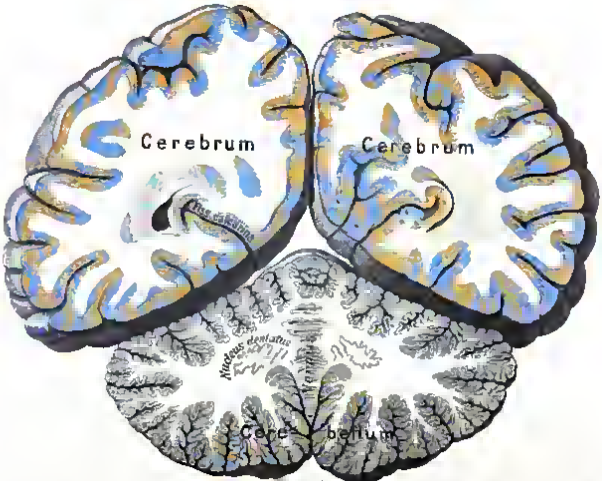

Fig. 777.

Frontalschnitt durch den hinteren Teil des Grosshirns und die Mitte des Kleinhirns Vorderer Abschnitt von hinten betrachtet.

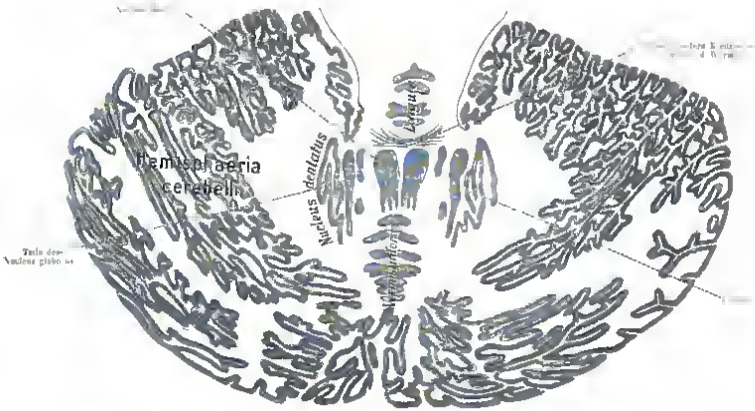

Fig 778

Horizontalschnitt durch den Markkern des Wurmes und der Kleinhirnhemisphären Nach Stilling

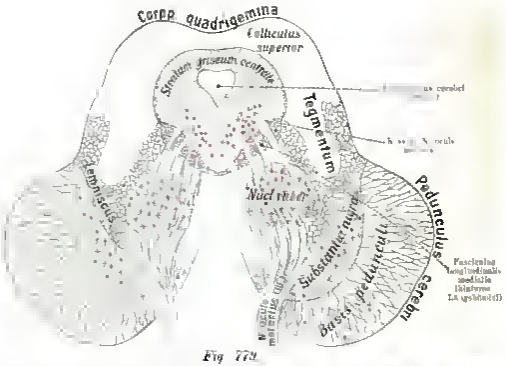

Fig 779

Querschnitt des Hirnstockes. Vorn Mitte der Pedunculi, hinten Mitte des vorderen Vierhügelpaares. Halbschematisch

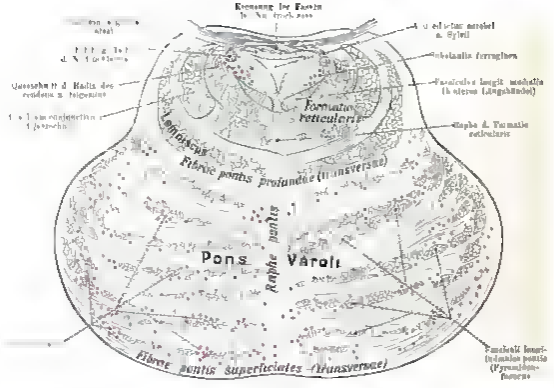

Fig 780

Querschnitt des Hirnstockes Vorn oberer Teil der Brücke, hinten Trochleariskreuzung. Halbschematisch.

Fig. 781

Querschnitt des Hirnstockes. Vorn Mitte der Brücke, hinten des Velum medullare anterius. Halbschematisch.

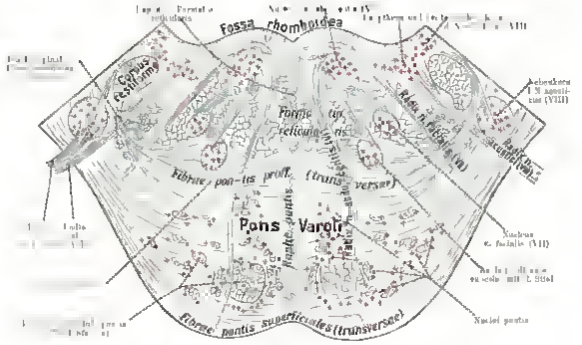

Fig. 782

Querschnitt des Hirnstockes. Vorn unterer Rand der Brücke, hinten Mitte der Fossa rhomboidea. Halbschematisch.

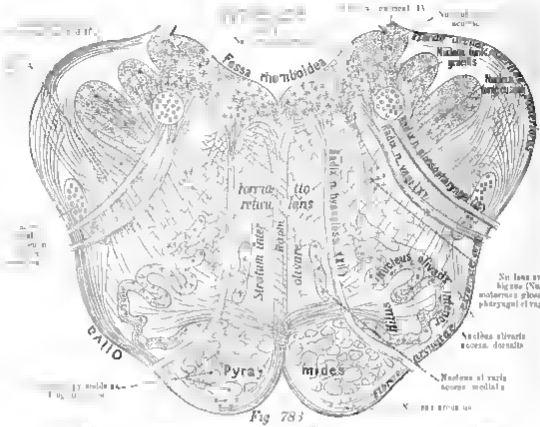

Fig 783

Querschnitt des Hirnstockes durch die Medulla oblongata in der Mitte der Oliven. Halbschematisch

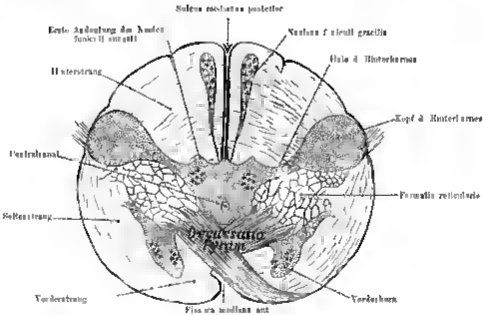

Fig 784

Querschnitt des Hirnstockes durch die Grenze zwischen Medulla oblongata und spinalis innerhalb der Pyramidenkreuzung. Halbschematisch

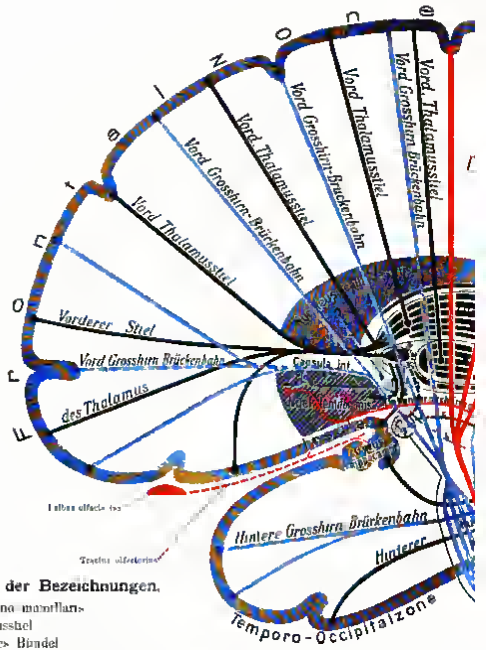

Erklärung der Bezeichnungen.

1, Fasciculus thalamo-mamillaris
2 Unterer Thalamusstiel
3 Vicq d'Azyr'sches Bündel
4 Linsenkern bezw. Streifenhügel — Brückenbahn
5 Haubenbündel zum Corpus mamillare
6 Formatio reticularis — Vierhügelbahn (Obere Schleife der Autoren)
7, Formatio reticularis — Kleinhirnbahn.
8 Fasern von der Wurzelrinde zum Nucleus dentatus.
+ Kreuzung (Uebergang der Fasern von einer auf die andere Seite)

C m = Corpus mamillare, S n = Substantia nigra, N r = Nucleus ruber III, IV und VI Kern d. N. oculomotorius, trochlearis und abducens.

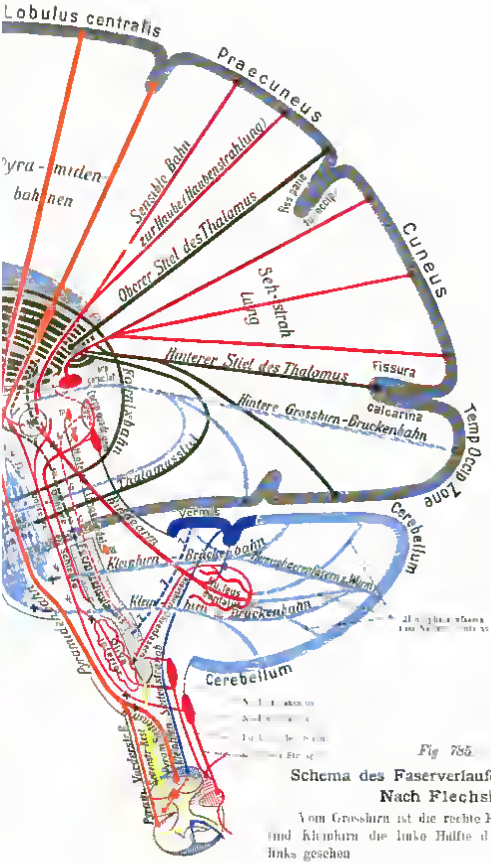

Fig 785.

Schema des Faserverlaufes im Gehirn Nach Flechsig.

Vom Grosshirn ist die rechte Hälfte, vom Hirnstock und Kleinhirn die linke Hälfte dargestellt, beide von links gesehen

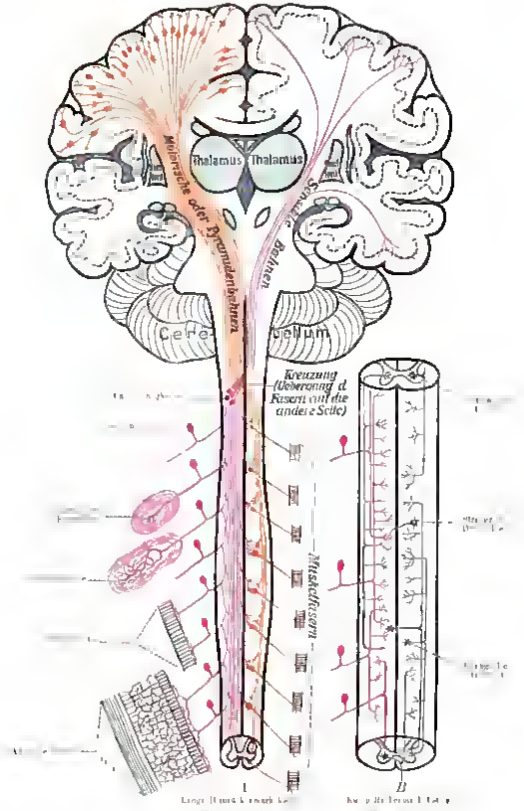

Fig. 786 A *Fig. 786 B*

Die Hauptbahnen der motorischen und sensiblen Nerven nach van Gehuchten.

A. Lange Rückenmarksbahnen (motorische gelb, sensible dunkelroth) *B.* Kurze Rückenmarksbahnen (schwarz).

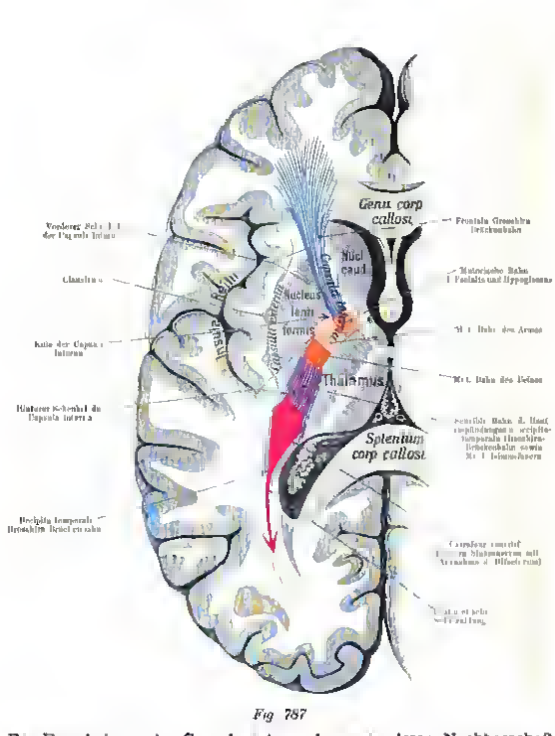

Fig. 787

Die Faserbahnen der Capsula interna bezw. in deren Nachbarschaft auf einem Horizontalschnitt des Gehirns dargestellt. Unter Benutzung einer Zeichnung von Th. Ziehen.

Centrifugale (motorische) Bahnen gelbrot, centripetale dunkelrot, Grosshirnbrückenbahnen blau. Ausser den eben genannten sind noch (hier nicht dargestellt) die Stabkranzfasern zum Linsenkern (Thalamusstiele) und die Verbindungsfasern zwischen den drei grossen Kernen durch die Capsula interna hindurch.

Fig 788

Die für den Praktiker wichtigsten centrifugalen und centripetalen Nervenfaserbahnen des Gehirns u Rückenmarkes (bewusste Bewegung, Muskelgefühl, Sehen), schematisch dargestellt unter Benutzung einer Zeichnung von Th Ziehen.

× Kreuzung (Uebergang der Fasern auf die andere Seite) ○ Unterbrechung durch Ganglienzellen Vergl. auch Fig 787

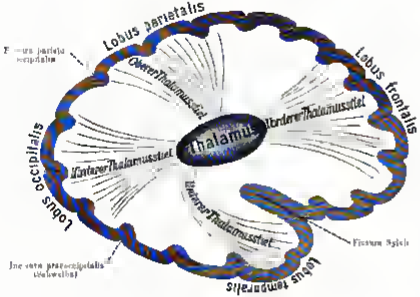

Fig. 789

Die Stabkranzfasern zum Thalamus (Thalamusstiele) schematisch dargestellt nach Edinger Vergl. auch die Tafel Fig. 785

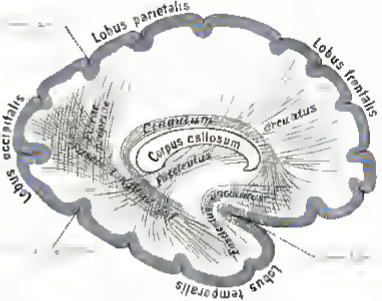

Fig. 790

Die Verbindungsfasern zwischen Bezirken ein und derselben Grosshirnhemisphäre (Associationsfasern) schematisch nach Edinger.

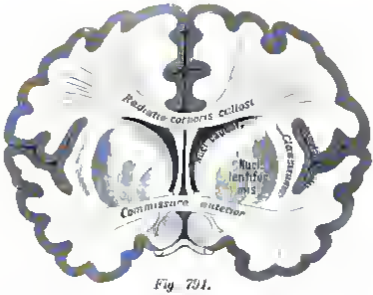

Fig. 791.

Schema des Verlaufes der Balkenstrahlung und der Commissura anterior nach Edinger.

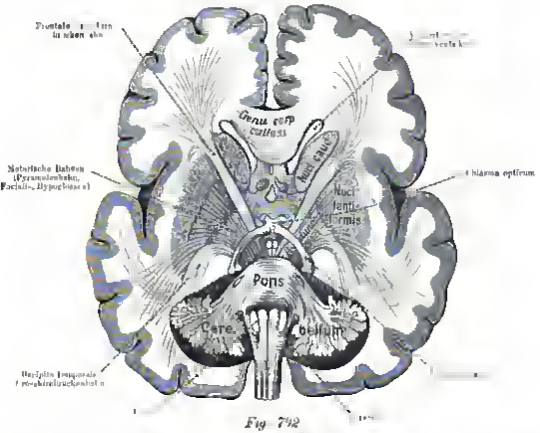

Fig. 792.

Die Stabkranzfasern, welche durch die Pedunculi in das Kleinhirn und Rückenmark gelangen. Abfaserungspraparat der Hirnbasis nach Edinger (vergl. auch die Tafel Fig 785)

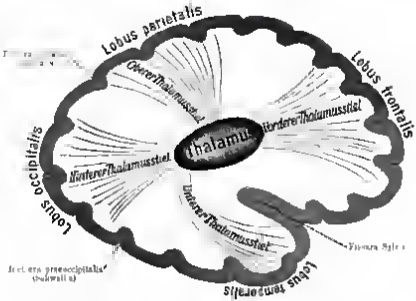

Fig 789

Die Stabkranzfasern zum Thalamus (Thalamusstiele) schematisch dargestellt nach Edinger Vergl auch die Tafel Fig. 785

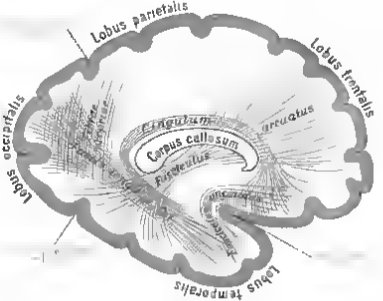

Fig 790

Die Verbindungsfasern zwischen Bezirken ein und derselben Grosshirnhemisphäre (Associationsfasern) schematisch nach Edinger.

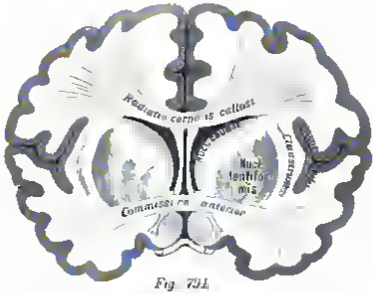

Fig. 791.

Schema des Verlaufes der Balkenstrahlung und der Commissura anterior nach Edinger

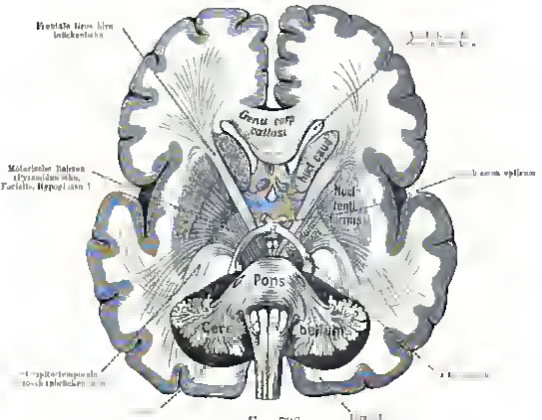

Fig. 792.

Die Stabkranzfasern, welche durch die Pedunculi in das Kleinhirn und Rückenmark gelangen. Abfaserungspräparat der Hirnbasis nach Edinger (vergl. auch die Tafel Fig. 785).

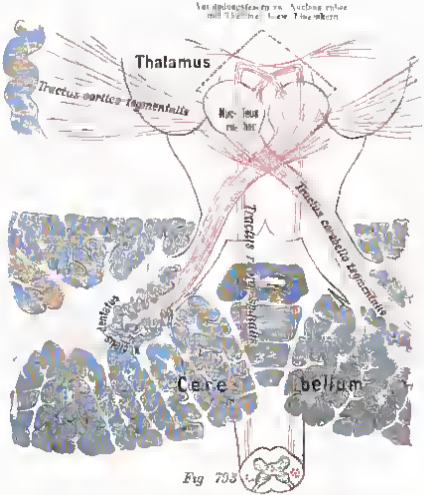

Fig. 793

Schema der Bahnen, welche durch den Nucleus ruber hindurchtreten, nach Edinger

Fig. 794

Verlauf der sensiblen Bahn von den Wurzeln bis zur Medulla oblongata nach Edinger

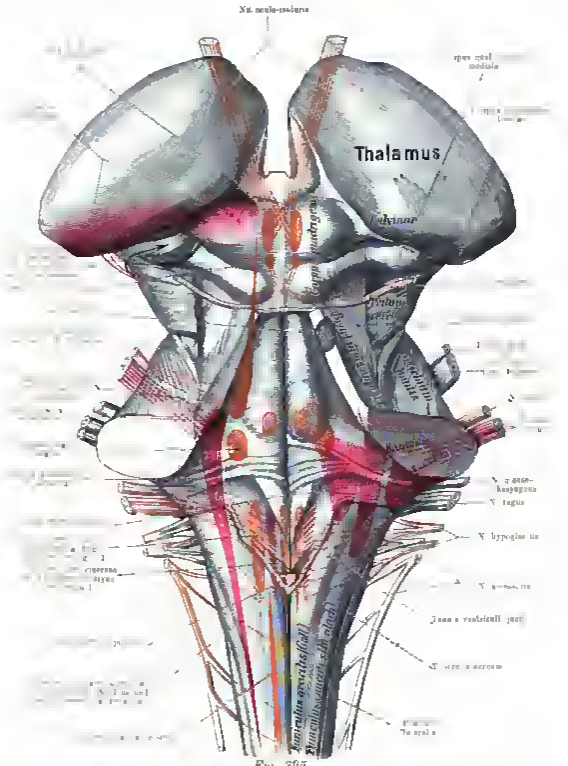

Fig. 795

Die Kerne der Hirnnerven. Ansicht von hinten.

Unter Benutzung einer Abbildung von Th. Ziehen. Motorische Kerne und Fasern gelbrot, sensible bezw. sensorielle dunkelrot. Die schwarzen Kerne und Fasern sind zweifelhafter Natur.

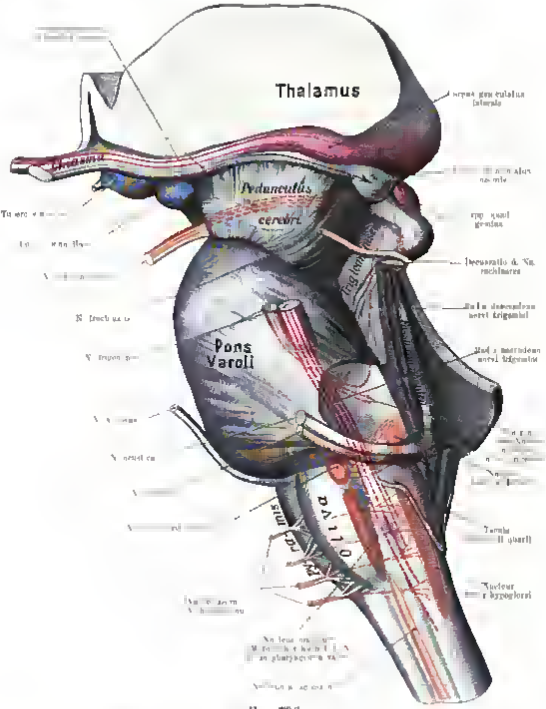

Fig 796

Die Kerne der Hirnnerven. Profilansicht.

Unter Benutzung eines Entwurfes von Th. Ziehen. Motorische Kerne und Fasern gelbrot, sensible bezw. sensorielle dunkelrot, die schwarzen zweifelhafter Natur.

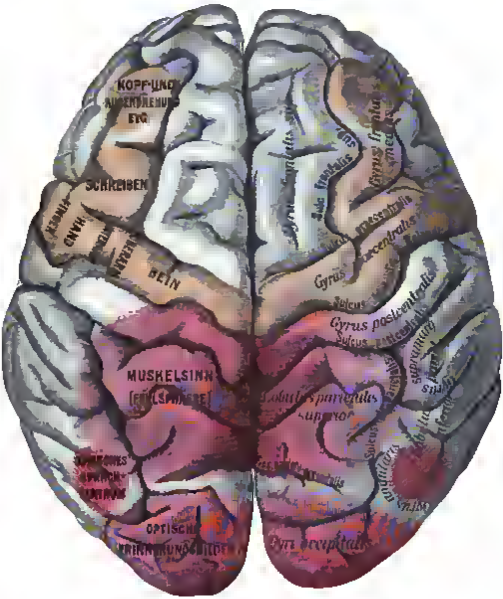

Fig 797

Die Rindencentren des Grosshirns nach einem Entwurf von Th. Ziehen. Ansicht von oben.

Motorische Centren gelbrot, sensible bezw. sensorielle dunkelrot

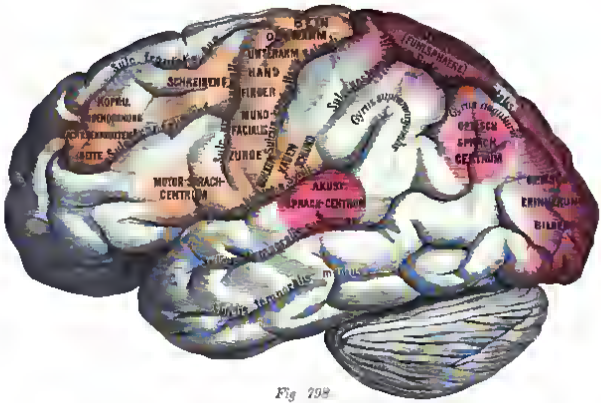

Fig 798

Die Rindencentren des Grosshirns nach einem Entwurf von Th Ziehen.
Laterale Ansicht der linken Hirnhälfte.

Motorische Centren gelbrot, sensible bezw. sensorielle dunkelrot. Die drei Sprachcentren in schraffierter Farbe.

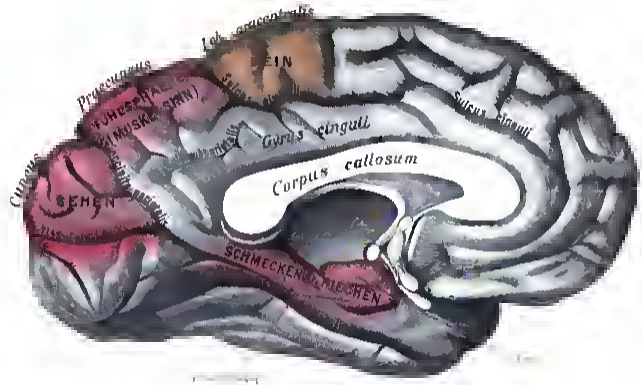

Fig 799.

Die Rindencentren des Grosshirns nach einem Entwurf von Th. Ziehen
Mediale Ansicht der linken Hirnhälfte.

Motorische Centren gelbrot, sensible bezw. sensorielle dunkelrot

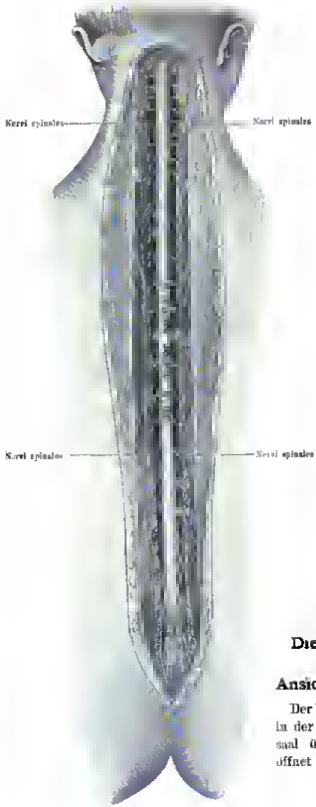

Fig. 809.

Die Dura mater spinalis, Ansicht von hinten.

Der Wirbelcanal ist hier in der auf dem Präpariersaal üblichen Weise eröffnet (vgl. auch Fig. 716).

Fig 801

Die Arachnoidea spinalis Ansicht von hinten.

Dasselbe Präparat wie Fig 800 nur ist hier noch die Dura mater medial durchschnitten und dann zur Seite gelegt (vgl auch Fig 717)

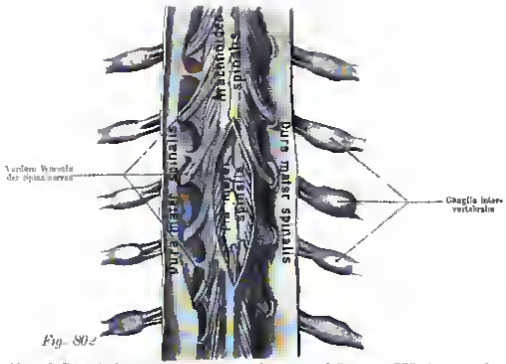

Fig. 802.

Ein Stück Rückenmark nebst den zugehörigen Häuten und Nervenwurzeln. Ansicht von vorn.

Die Dura mater median durchschnitten.

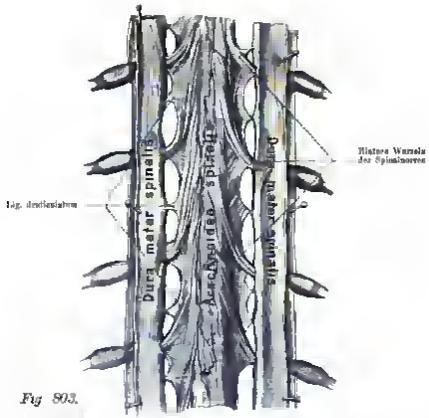

Fig. 803.

Das Lig. denticulatum des Rückenmarkes Ansicht von hinten.

Die Dura ist vorn und hinten in der Medianlinie durchschnitten und dann zur Seite gezogen.

Fig 804.

Der unterste Abschnitt des Rückenmarkes nebst der Cauda equina und den zugehörigen Häuten. Filum terminale.



Fig. 805

Horizontalschnitt durch den 1. Brustwirbel nach Axel Key & Retzius.

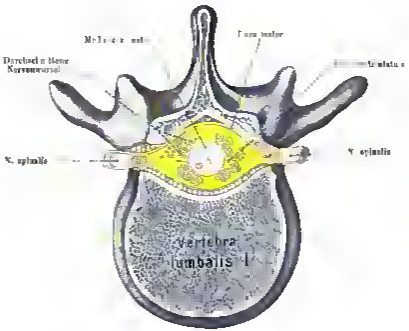

Fig. 806

Horizontalschnitt durch den I Lendenwirbel nach Axel Key & Retzius

Die Subarachnoidealräume in beiden Figuren mit gelber Masse injiciert. Die Arachnoiden, welche der Dura, und die Pia, welche dem Rückenmark dicht anliegt, sind nicht sichtbar.

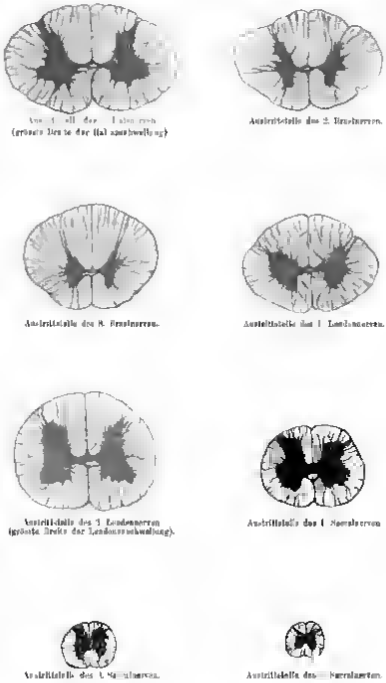

Fig 807

Acht Querschnitte des Rückenmarkes nach Held. Vergr. 1/1

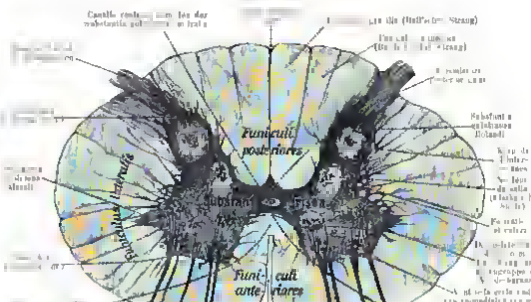

Fig 608.

Halbschematischer Rückenmarksquerschnitt. Vergr. 12 : 1.

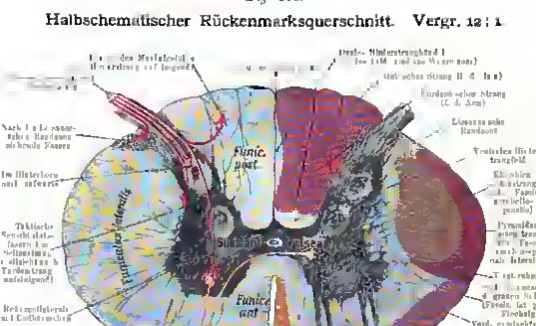

Fig 609

Halbschematischer Rückenmarksquerschnitt zur Demonstration der Lage der wichtigsten Faserbahnen. Nach einem Entwurf von Th. Ziehen.

Lange Linien lebhaft, die centrifugalen gelbrot, die centripetalen dunkelrot. Die Kreuzungen der sensiblen Fasern in der vorderen und hinteren grauen Commissur sind nicht dargestellt.